

Quizz EEG

Dr Luc Valton,

Electrophysiologie cérébrale, EEG, Epilepsies, Sommeil

Département de neurologie

Hôpital PP Riquet, Purpan, CHU Toulouse

Equipe Dynamo, CerCo, CNRS, TMBI, Toulouse

Cas n°1.1 : Serge D, 74 ans

Antécédents :

- Cancer de la prostate il y a 10 ans, (prostatectomie + chimio + radio), en rémission
- Opéré pour
 - lithiase urétérale
 - cataracte bilatérale + décollement de rétine
- Tabagisme sevré (10PA)

Première CGTC dans la nuit du 1 au 2 janvier 2021, morphéique,

sans facteur favorisant net (en dehors d'une dette de sommeil chronique)

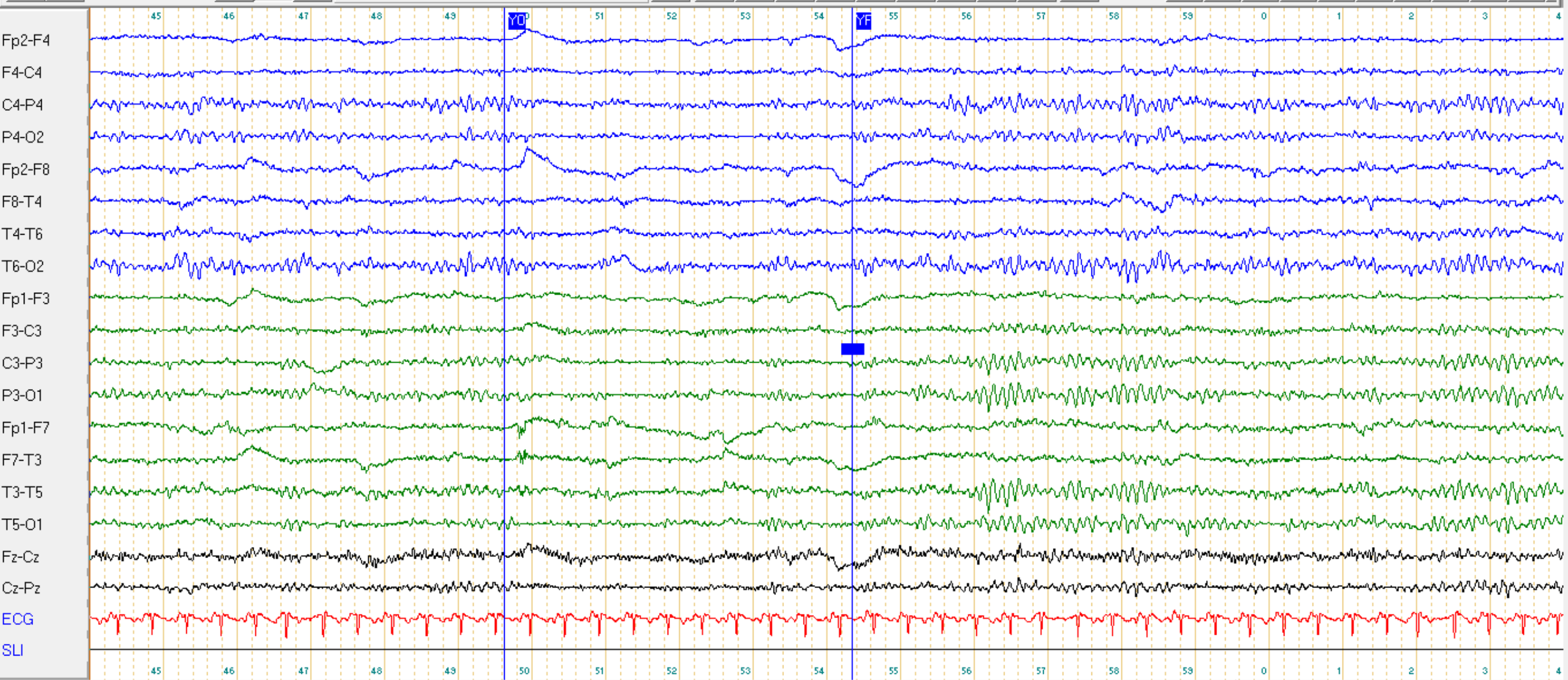
Complicquée d'un tassement vertébral

Biologie et TDM crane SPC sans anomalie

Introduction Lacosamide,

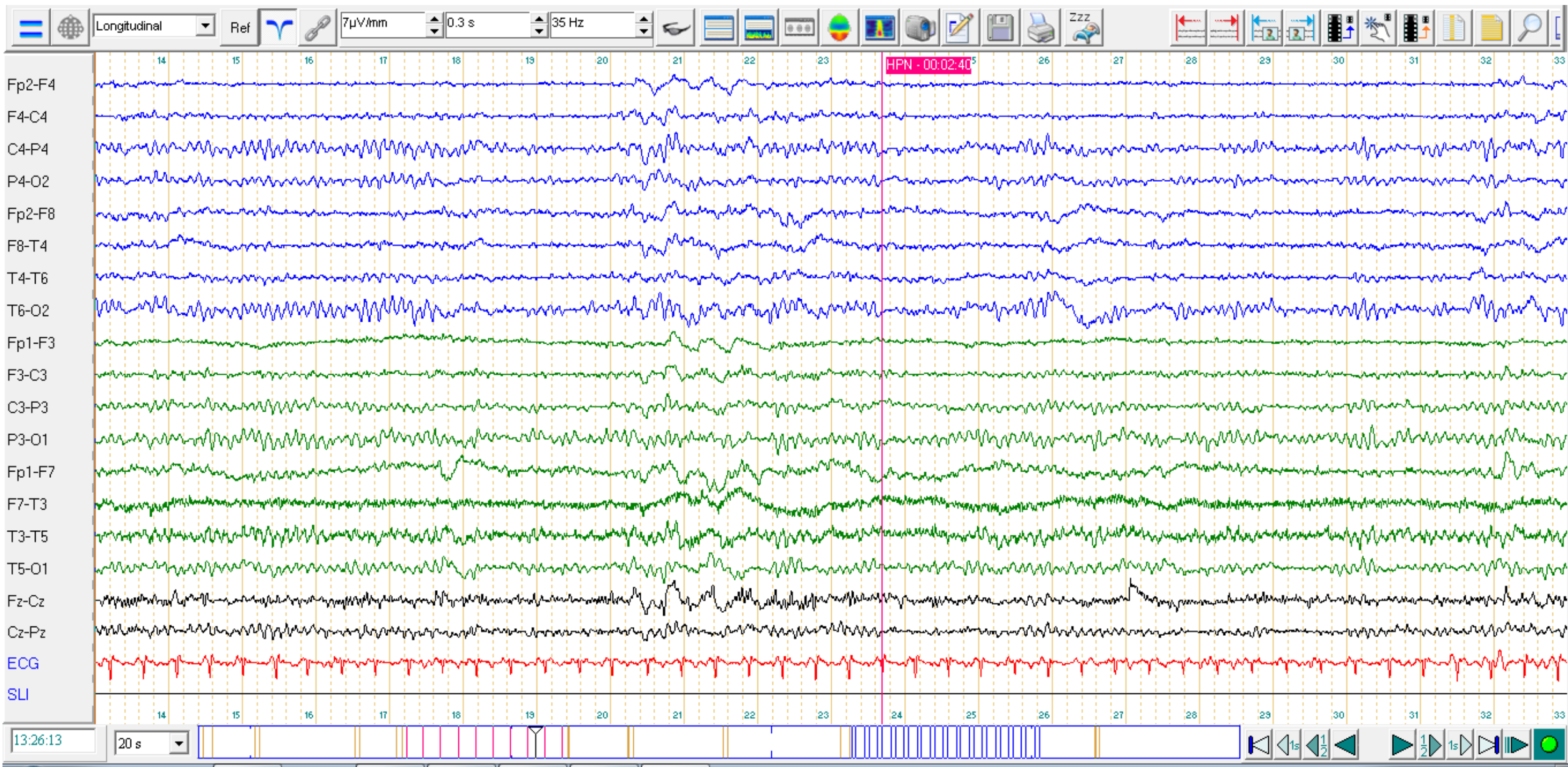
1. EEG le 05/01/21

Longitudinal Ref $\mu\text{V/mm}$ 0.3 s 35 Hz

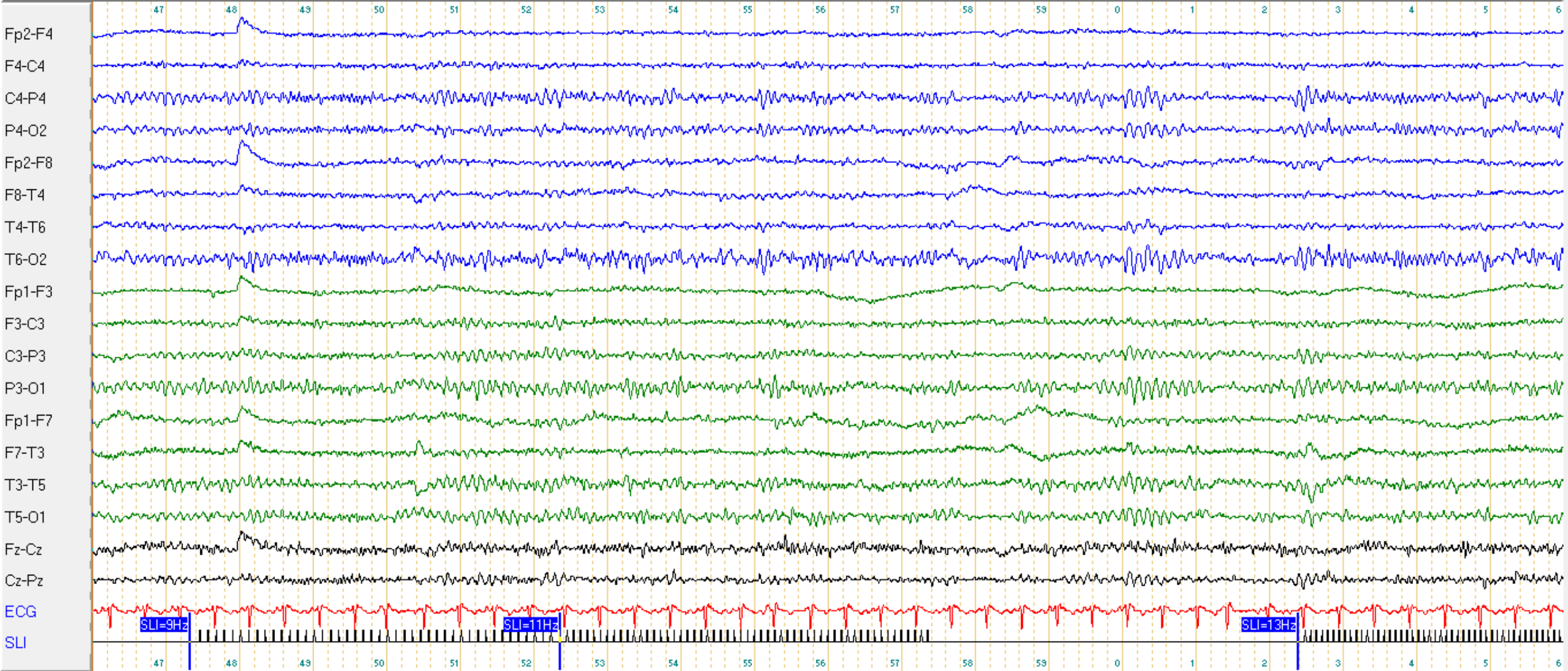


13:20:44 20 s

HPN



Longitudinal Ref 7 μ V/mm 0.3 s 35 Hz



13:32:46 20 s

Question n°1.1 : Comment caractérisez vous cet EEG ?

- A : L'activité de fond est alpha un peu lente 8 Hz
- B : L'activité de fond est bien réactive à l'ouverture des yeux
- C : L'activité de fond est symétrique
- D : On observe des activités paroxystiques à type d'ondes lentes frontales bilatérales
- E : SLI sans particularité

Question n°1.1 : Réponses

- A : L'activité de fond est alpha un peu lente 8 Hz VRAI
- B : L'activité de fond est bien réactive à l'ouverture des yeux VRAI
- C : L'activité de fond est symétrique VRAI
- D : ~~Activités paroxystiques à type d'OL frontales bilatérales~~ FAUX
- E : ~~SLI sans particularité~~ FAUX

- brève bouffée d'ondes lentes delta antérieures bilatérales pendant l'HPN, non spécifiques (Labilité à l'HPN / FIRDA ?)
- SLI : photo-entraînement bilatéral symétrique

1^{er} EEG du 5/01/2021

Le tracé est caractérisé par une activité de fond constituée principalement d'ondes alpha à 8 Hz, de bonne amplitude, avec une organisation spatiale moyenne et une bonne réactivité à l'ouverture des yeux.

Pas d'asymétrie du tracé.

Absence d'activité épileptique.

Pendant l'hyperpnée on observe de brèves bouffées d'ondes lentes delta bilatérales à prédominance antérieure non spécifique. (Labilité à l'HPN)

Pendant la Stimulation Lumineuse Intermittente (SLI) on observe un léger photo-entraînement sans asymétrie.

ECG régulier, tachycarde.

AU TOTAL : Tracé assez bien organisé, sans anomalie épileptique ni focalisation lente.

Cas n°1.2 Serge D, 74 ans

Antécédents

- Cancer de la prostate il y a 10 ans, prostatectomie + chimio + radio, en rémission
- lithiase urétérale opéré ; cataracte bilatérale + décollement de rétine ; Tabac sevré 10PA
- 1^e crise GTC (nuit du 1 au 2 janv 2021), Lacosamide, interrompu en mars 2021. EEG le 05/01/21,

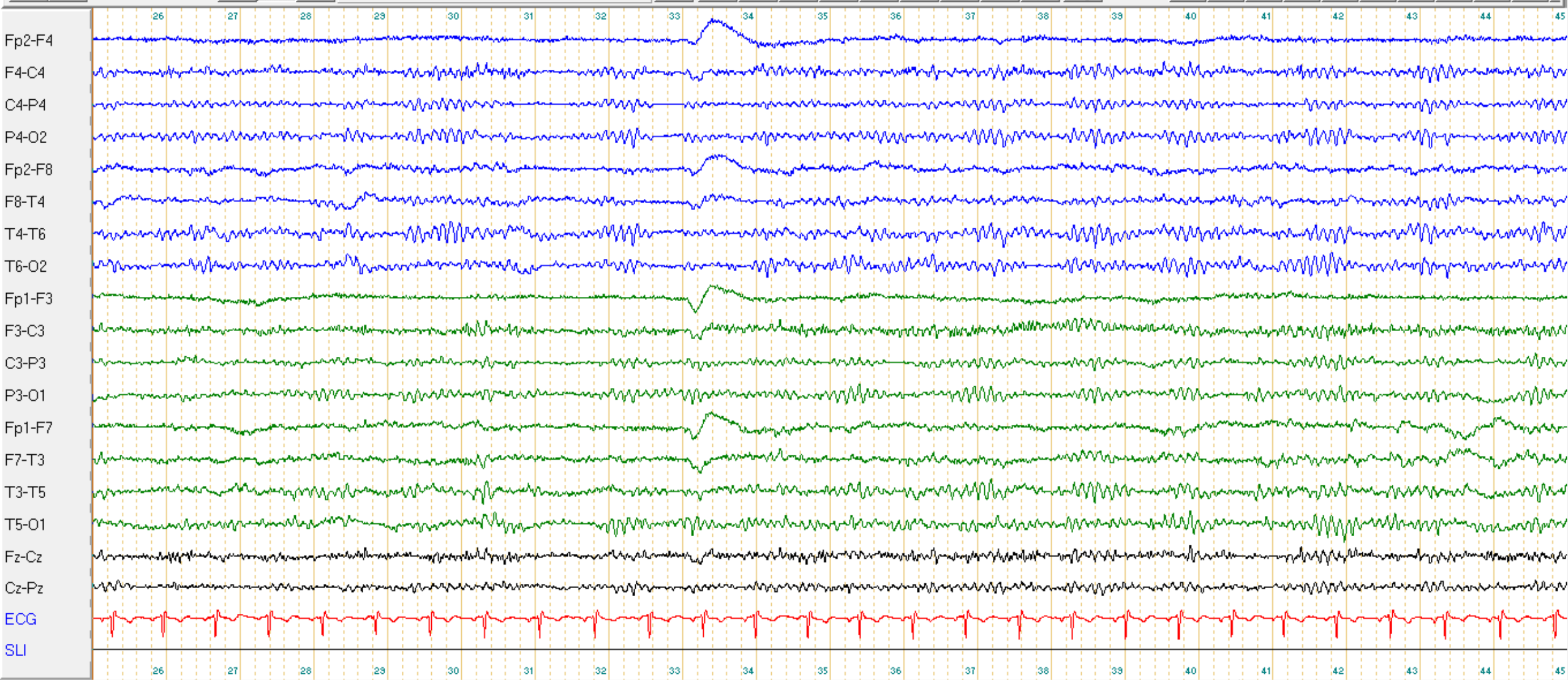
Le 23/11/21 : probable 2e crise : rupture de contact avec confusion post critique.

- Fait une sieste vers 14h ; Se souvient s'être réveillé à 15h et avoir mis du temps à sortir de son sommeil.
- Sa famille décrit « une absence », les yeux ouverts, pas de réponse aux ordres, pas de mouvements anormaux, pas de perte d'urine, pas de morsure de langue
- En post-critique (30 minutes) : Ne comprend pas pourquoi il est là. Amnésie de l'épisode.

Contexte : dette de sommeil: ronflements, fatigue et somnolence diurne. SAOS ?

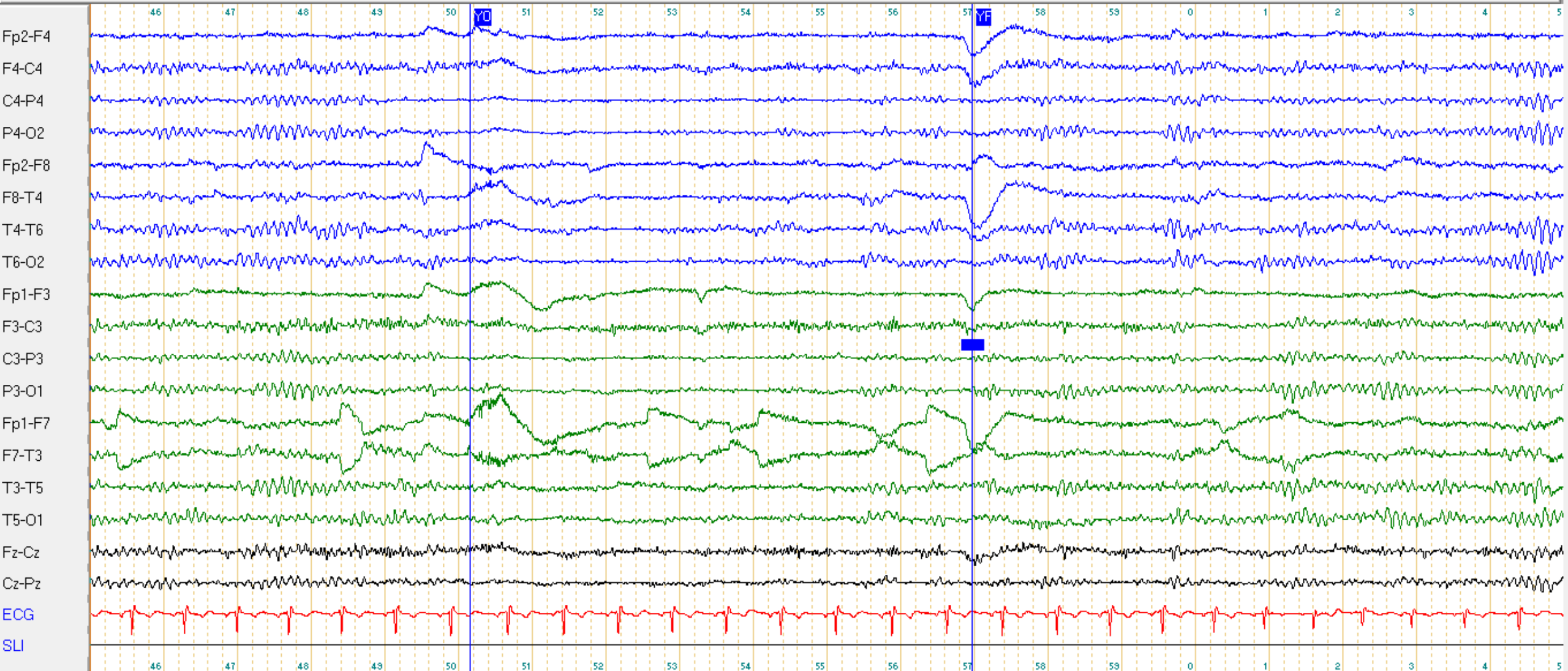
- Pas de prise de toxique ni de nouveau médicament, pas de signe d'infection.
- Vaccin antiCovid 3^e dose, 1 semaine auparavant

Longitudinal Ref 7 μ V/mm 0.3 s 35 Hz



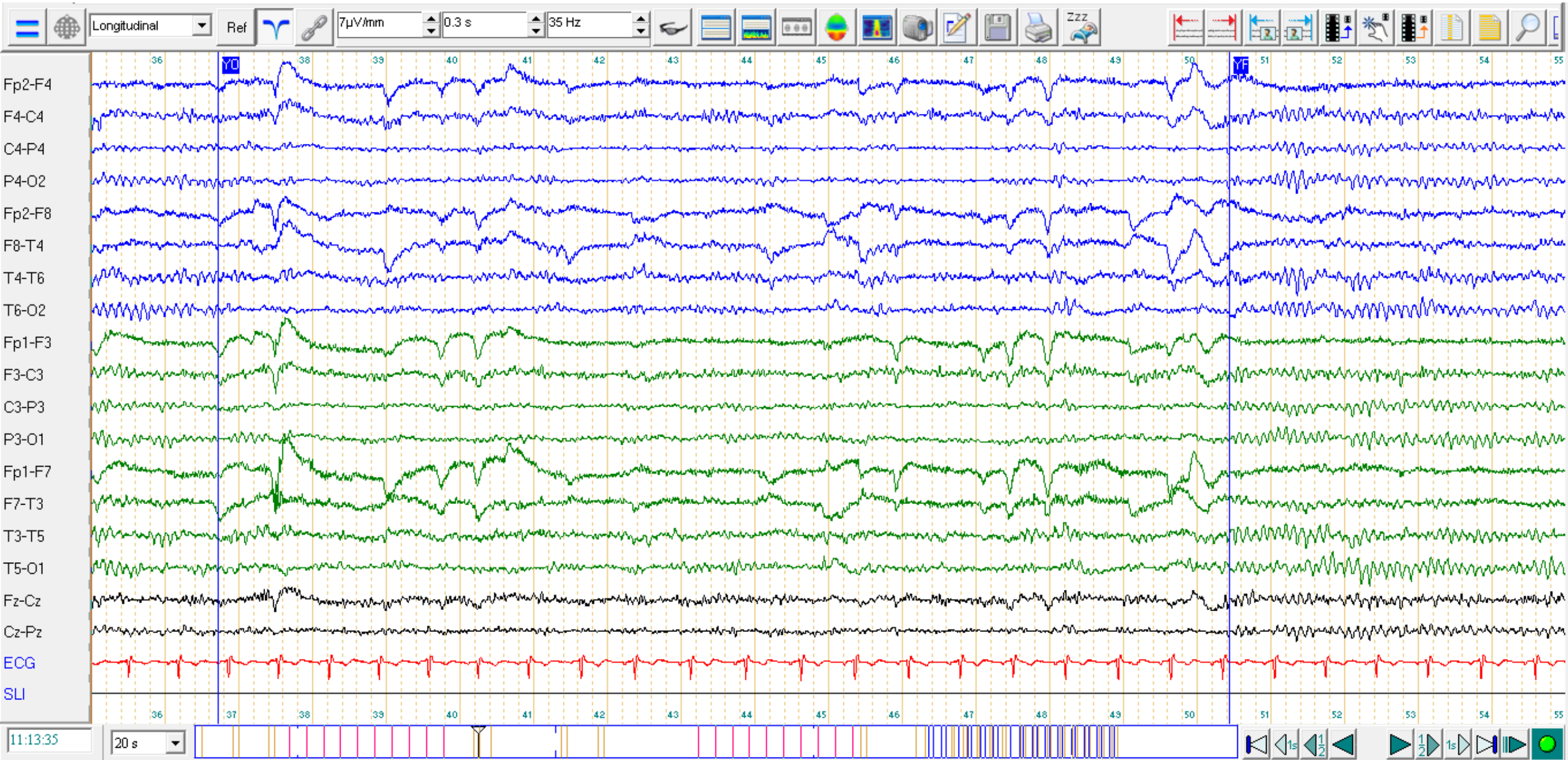
11:08:25 20 s

Longitudinal Ref $7\mu\text{V}/\text{mm}$ 0.3 s 35 Hz

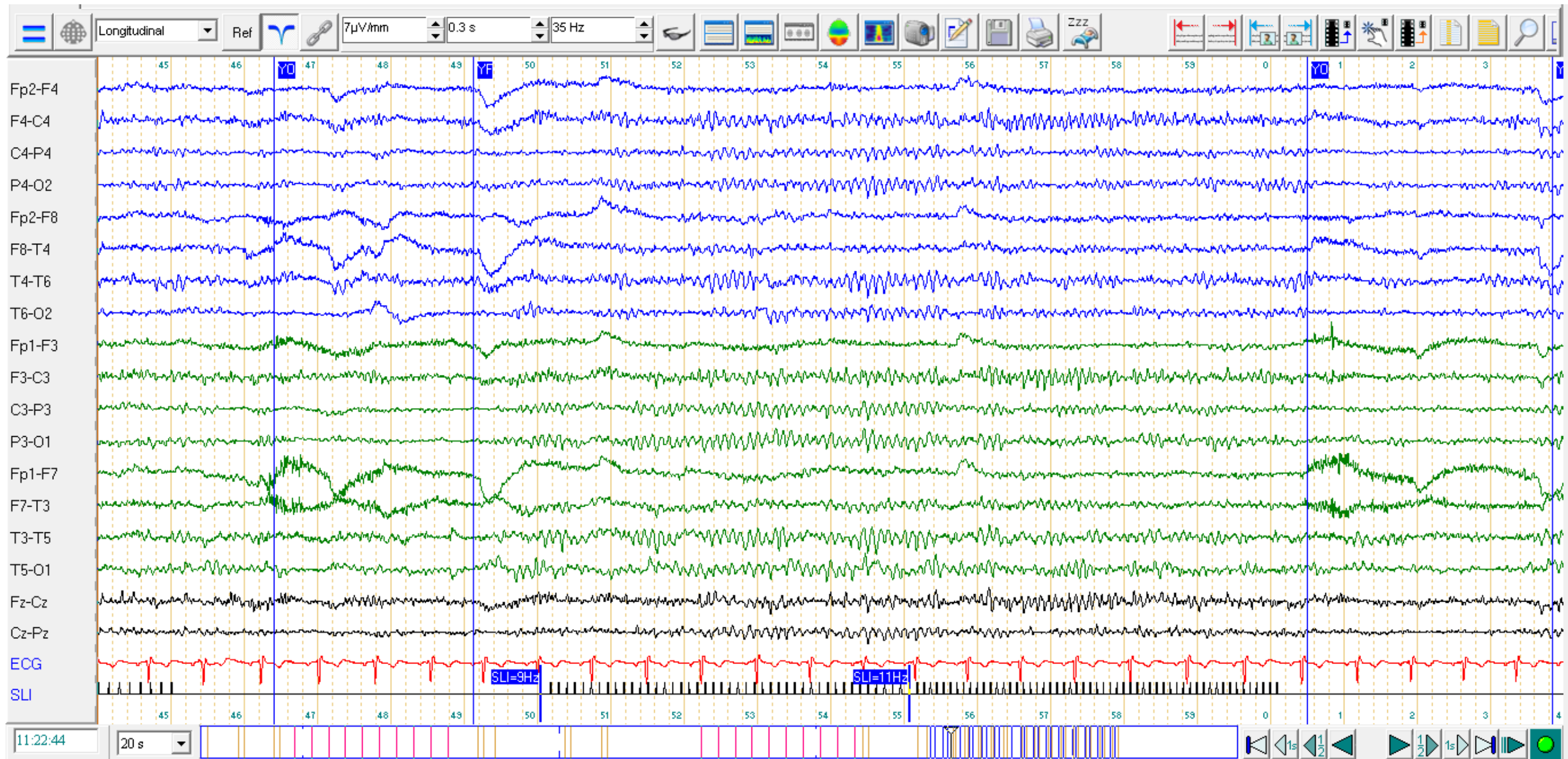


11:08:45 20 s

Fin de 1^e HPN



SLI



Question n°1.2 : Comment caractérisez vous cet EEG ?

- A : L'activité de fond est alpha un peu lente 8 Hz
- B : L'activité de fond est bien réactive à l'ouverture des yeux
- C : L'activité de fond est symétrique
- D : Activités paroxystiques à type d'ondes lentes frontales bilatérales
- E : SLI sans particularité
- F : Le tracé est amélioré par rapport à celui de janvier

Question n°1.2 : Réponses

- A : L'activité de fond est alpha ~~un peu lente 8 Hz~~ 9 Hz FAUX
- B : L'activité de fond est bien réactive à l'ouverture des yeux VRAI
- C : L'activité de fond est symétrique VRAI
- D : ~~Activités paroxystiques à type d'OL frontales bilatérales~~ FAUX
- E : ~~SLI sans particularité~~ photo-entraînement bilatéral symétrique FAUX
- F : Le tracé est amélioré par rapport à celui de janvier VRAI

2^e EEG du 10/12/2021

Le tracé est caractérisé par une activité de fond alpha à 9.0 Hz, de bonne amplitude, assez bien organisée. Bonne réactivité à l'ouverture des yeux.

Pas d'asymétrie du tracé.

Absence d'activité paroxystique.

L'épreuve d'hyperpnée n'entraîne pas de modifications des tracés.

Pas de modification des tracés lors de la SLI.

ECG régulier.

AU TOTAL : Tracé normal.

NB : tracé amélioré par rapport à celui de janvier
donc en janvier possible léger ralentissement post-critique non spécifique

Modifications du tracé chez les sujets âgés « normaux »

L'activité de fond, après 60 ans, est plus souvent

- ralentie
- avec aggravation avec l'âge : - 0,5 Hz / 10 ans
- « α may slow to 7-8 Hz after 85 years »
- moins bien organisée
- plus souvent asymétrique
- parfois associée à des rythmes theta temporaux (15%), sans que cela soit associé à un processus pathologique

Mais

- Le rythme α a des caractéristiques très stables chez un individu donné
- « However even in the very old, α is not expected to drop below 7,5 Hz »
- Un $\alpha < 8$ Hz, est probablement le reflet d'un processus pathologique
- Un ralentissement de l' $\alpha > 1$ Hz au cours du temps, est un signe pathologique

Modifications du tracés chez les sujets âgés « normaux »

Les activités physiologiques inhabituelles sont plus fréquentes

- * pointes en palissades (wicket spikes)
- * petites pointes aiguës (benign small sharp spikes)
- * décharges d'ondes theta du carrefour (SREDA)
- * bouffées d'OL bifrontales (FIRDA)

Cas n°2 Denise T, 85 ans

Antécédents :

- Troubles cognitifs depuis environ 3 ans
- Comorbidités multiples : HTA, cardiopathie hypertensive, maladie polyvasculaire, maladie polyarticulaire polyfactorielle,...
- AIC multiples corticaux (ACA Gauche) et profonds bilatéraux

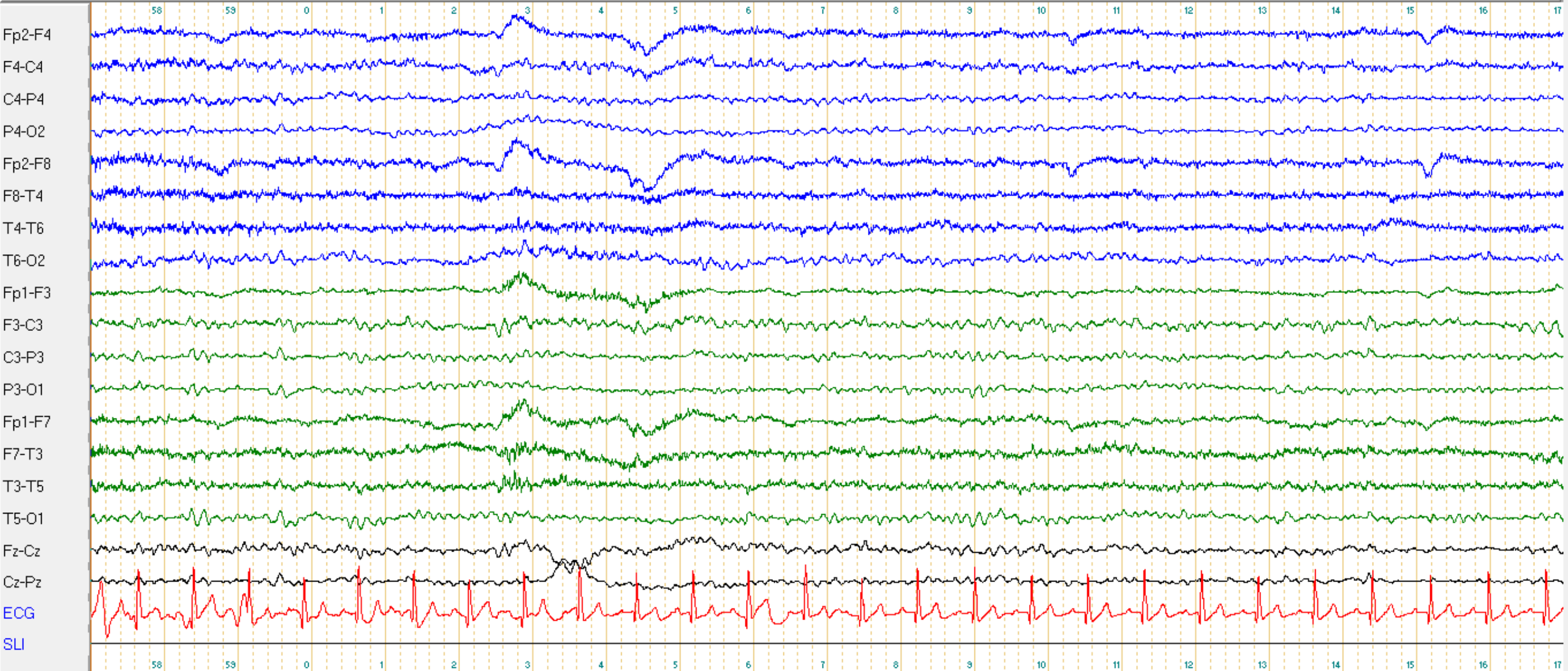
EEG demandé devant :

Confusion avec fluctuations de la vigilance depuis plusieurs jours.

EME non convulsivant ?

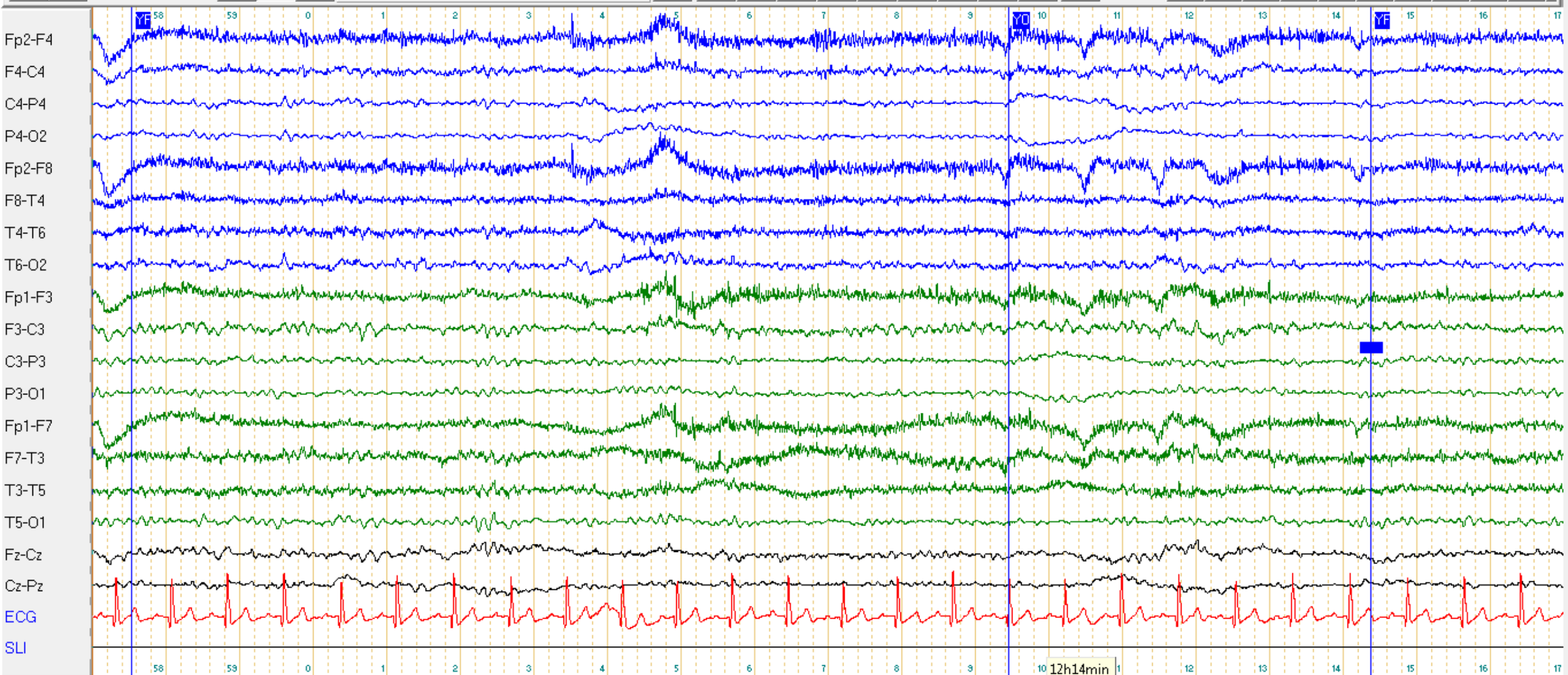
1. EEG le 10/12/21

Longitudinal Ref 7 μ V/mm 0.3 s 35 Hz



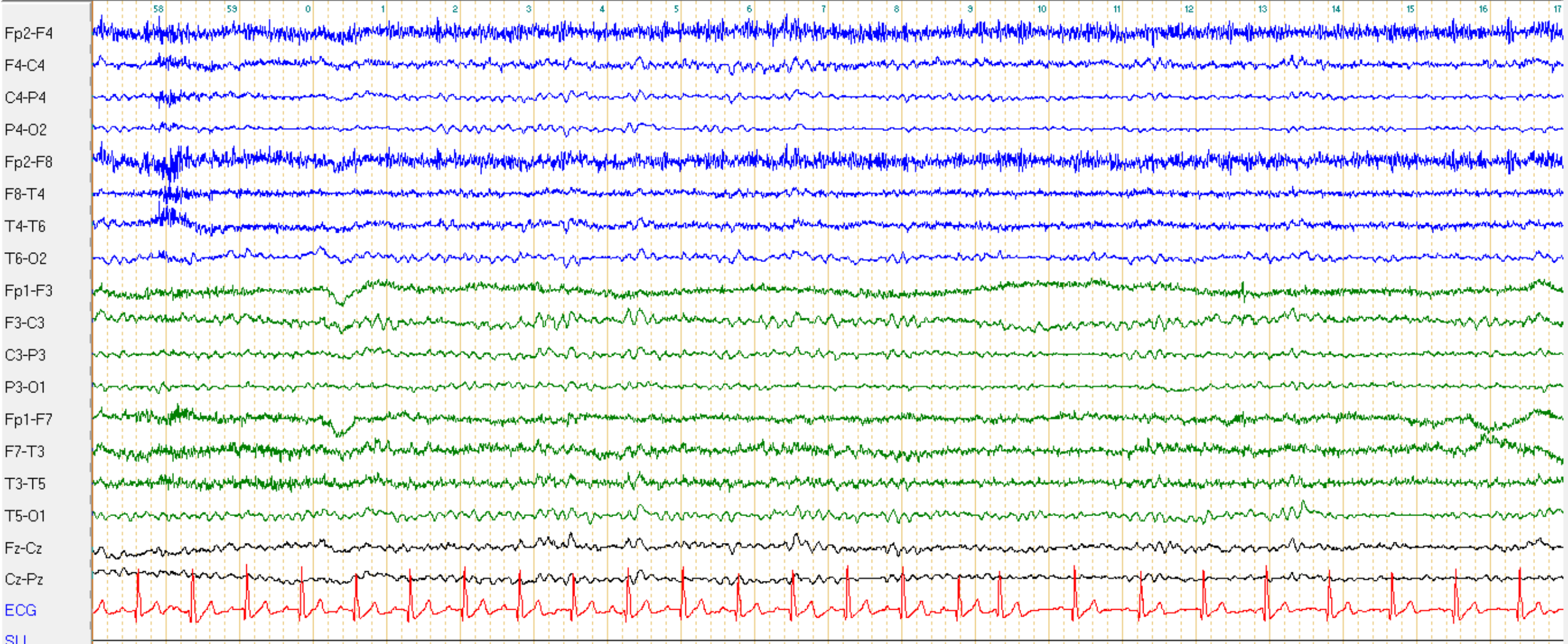
11:57:57 20 s 12 h

Longitudinal Ref 7µV/mm 0.3 s 35 Hz



11:58:57 20 s 12 h 10 12h14min 1 12 13 14 15 16 17

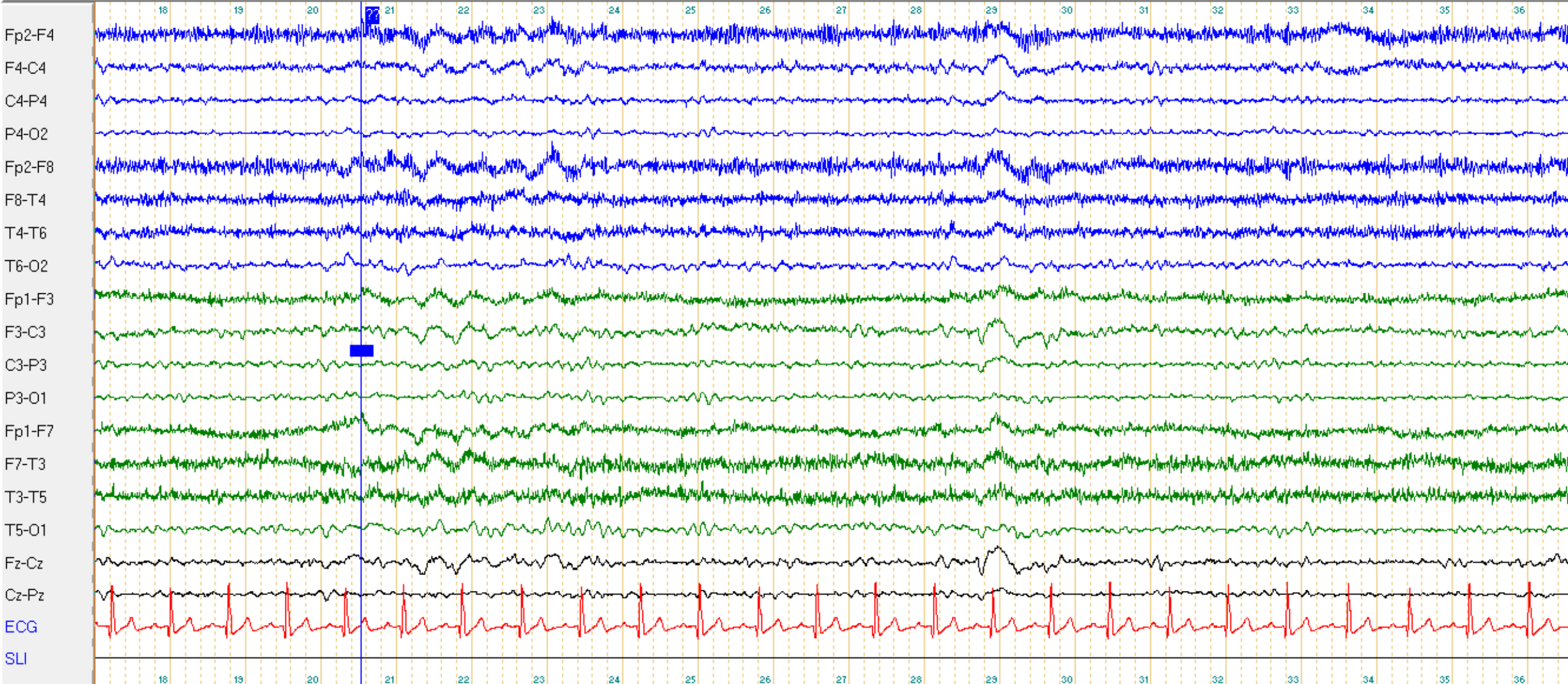
Longitudinal Ref 7µV/mm 0.3 s 35 Hz



11:59:57 20 s 12 h

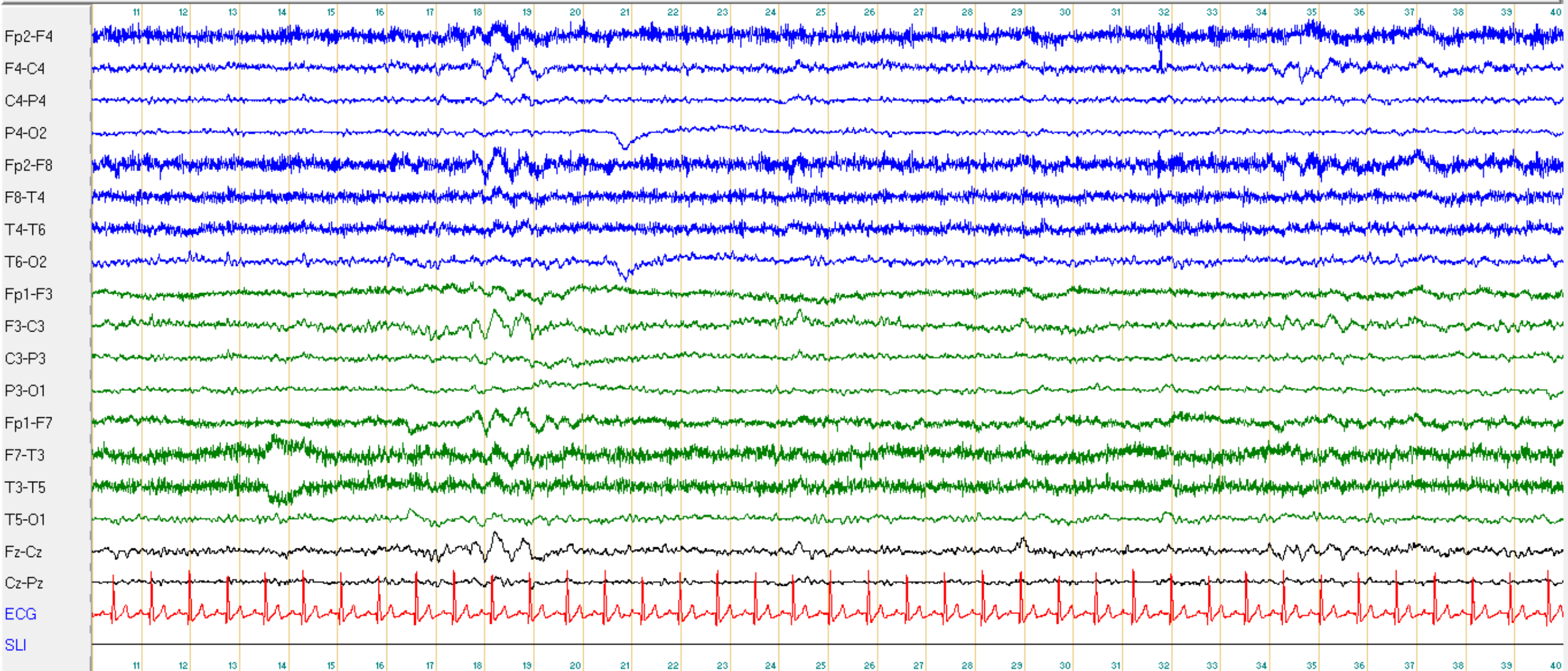


Longitudinal Ref $7\mu\text{V}/\text{mm}$ 0.3 s 35 Hz



12:02:17 20 s 12 h

Longitudinal Ref $\mu\text{V}/\text{mm}$ 0.3 s 35 Hz



12:03:10 30 s 12 h

Question n°2 : Comment caractérisez vous cet EEG ?

- A : L'activité de fond est alpha un peu lente 8 Hz
- B : L'activité de fond est bien réactive à l'ouverture des yeux
- C : L'activité de fond est bien organisée et symétrique
- D : Activités paroxystiques à type d'ondes lentes frontales bilatérales
- E : Il n'y a pas d'anomalie épileptique, pas d'état de mal épileptique
- F : Le tracé est normal

Question n°2 : Réponses

- A : L'activité de fond est ~~alpha un peu lente 8 Hz~~ lente theta 7 Hz FAUX
- B : L'activité de fond ~~est bien~~ n'est pas réactive à l'ouverture des yeux FAUX
- C : L'activité de fond ~~est~~ n'est pas bien organisée et symétrique FAUX
- D : Activités ~~paroxystiques~~ à type d'ondes lentes frontales bilatérales FAUX
- E : Il n'y a pas d'anomalie épileptique, pas d'état de mal épileptique VRAI
- F : Le tracé est normal. NON FAUX

Cas n°2 Denise T, 85 ans

Résultats :

Le tracé est caractérisé par une activité de fond thêta à 7 Hz, de bonne amplitude, moyennement organisée avec diffusion antérieure.

Altération de la réactivité à l'ouverture des yeux. Pas d'asymétrie.

Présence de bouffées d'ondes lentes delta non paroxystiques sur les régions antérieures bilatérales, aspécifiques.

Hyperpnées non réalisables. Pas de modification des tracés lors de la SLI.

ECG régulier.

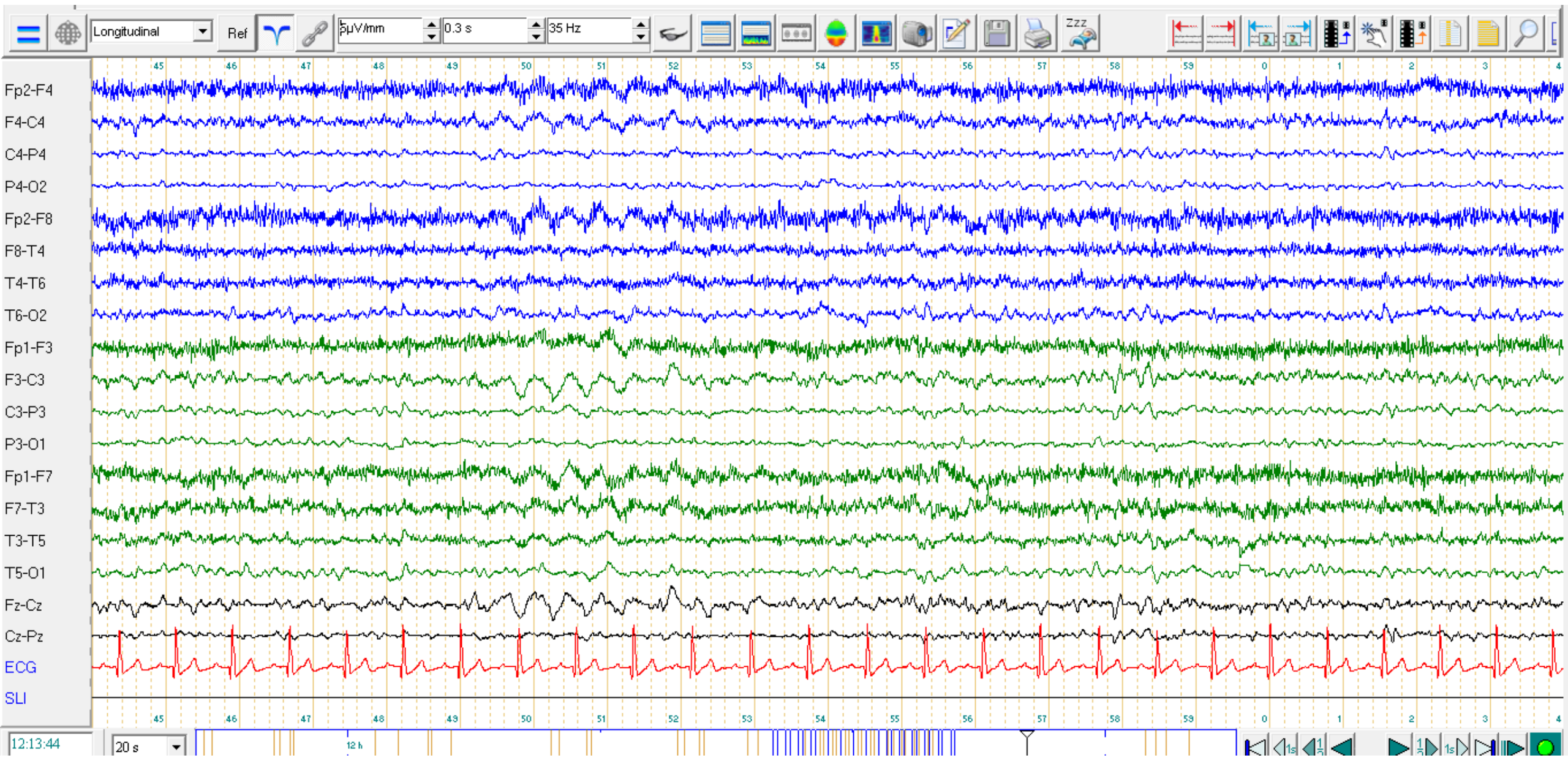
AU TOTAL :

Tracé sans activité épileptique. Pas d'état de mal épileptique.

Bouffées d'ondes lentes antérieures bilatérales non spécifiques. Pas de signe d'encéphalopathie.

FIRDA?

Frontal Intermittent Rhythmic Delta Activity



FIRDA : Frontal Intermittent Rythmic Delta Activity

Survient préférentiellement chez des sujets âgés
considérée habituellement comme une activité non spécifique,
et non pathologique, surtout à l'endormissement,

Mais, d'après Niedermayer : Pas de FIRDA chez un sujet complètement normal,
et surtout pathologique en dehors de l'endormissement
plus souvent en cas de troubles cognitifs,
au début d'une pathologie neurodégénérative, ou d'une encéphalopathie a minima

Dans le Niedermayer, exemples de FIRDA, chez des patients avec...

- pathologie neurovasculaire
- tumeur frontale avec effet de masse
- démences (DTA, DFT,...)

Cas n°3.1 Colette 83 ans

Antécédents

- HTA, chirurgie de varices, VHC guéri, fibrose hépatique stade F3

Contexte :

- Dissection aortique aigue de type A, opérée le 8/03/21 (Tube aorto-aortique)
- A l'arrêt de la sédation le 9/03 : Hémiplégie gauche
Angioscanner cérébral : dissection étendue de la crosse aortique, et AIC jonctionnel carotidien droit
- Le 10/03 : 3 crises convulsives, et trouble de la vigilance

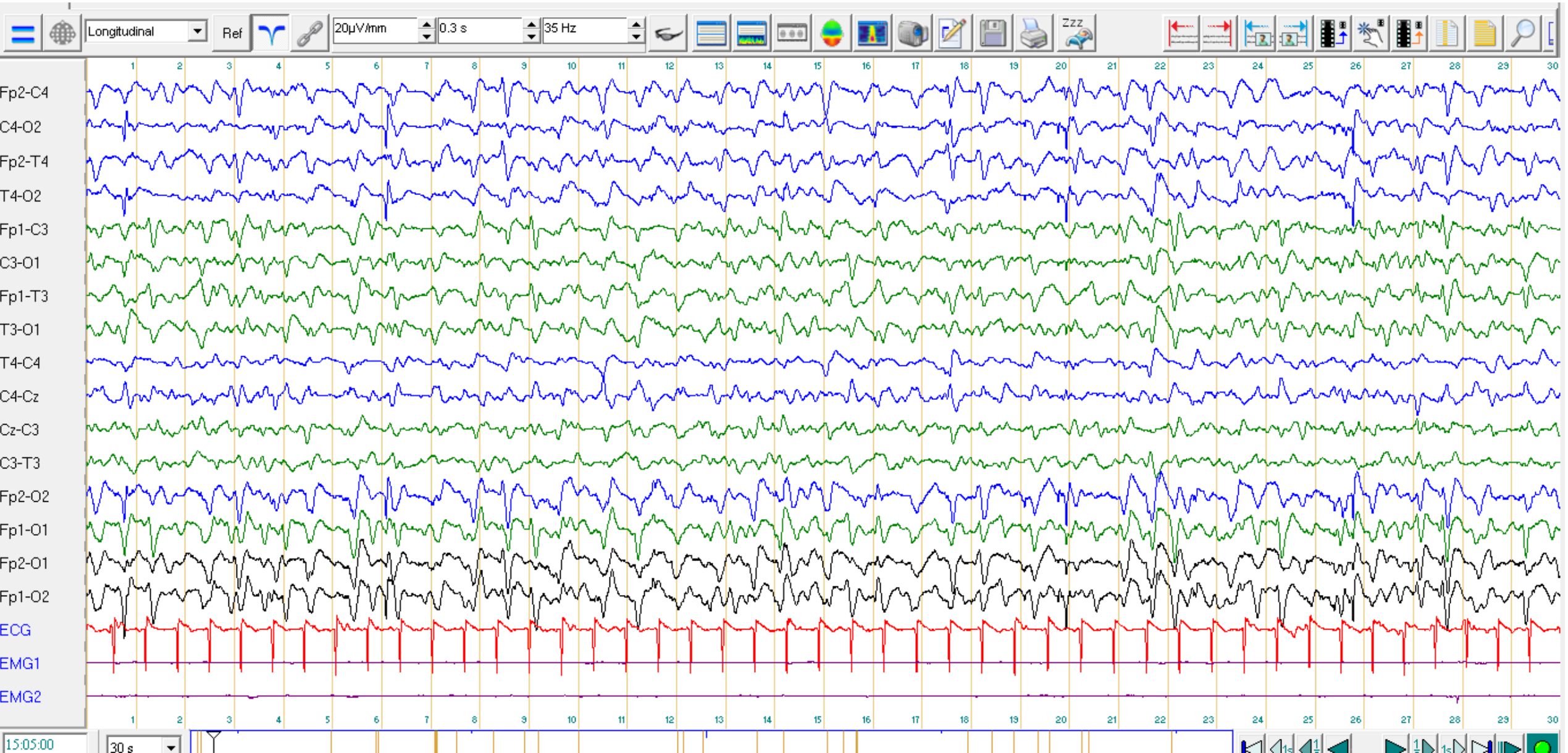
1. EEG réalisé le 10/03 devant.

Persistance d'une altération du contact : somnolente réveillable

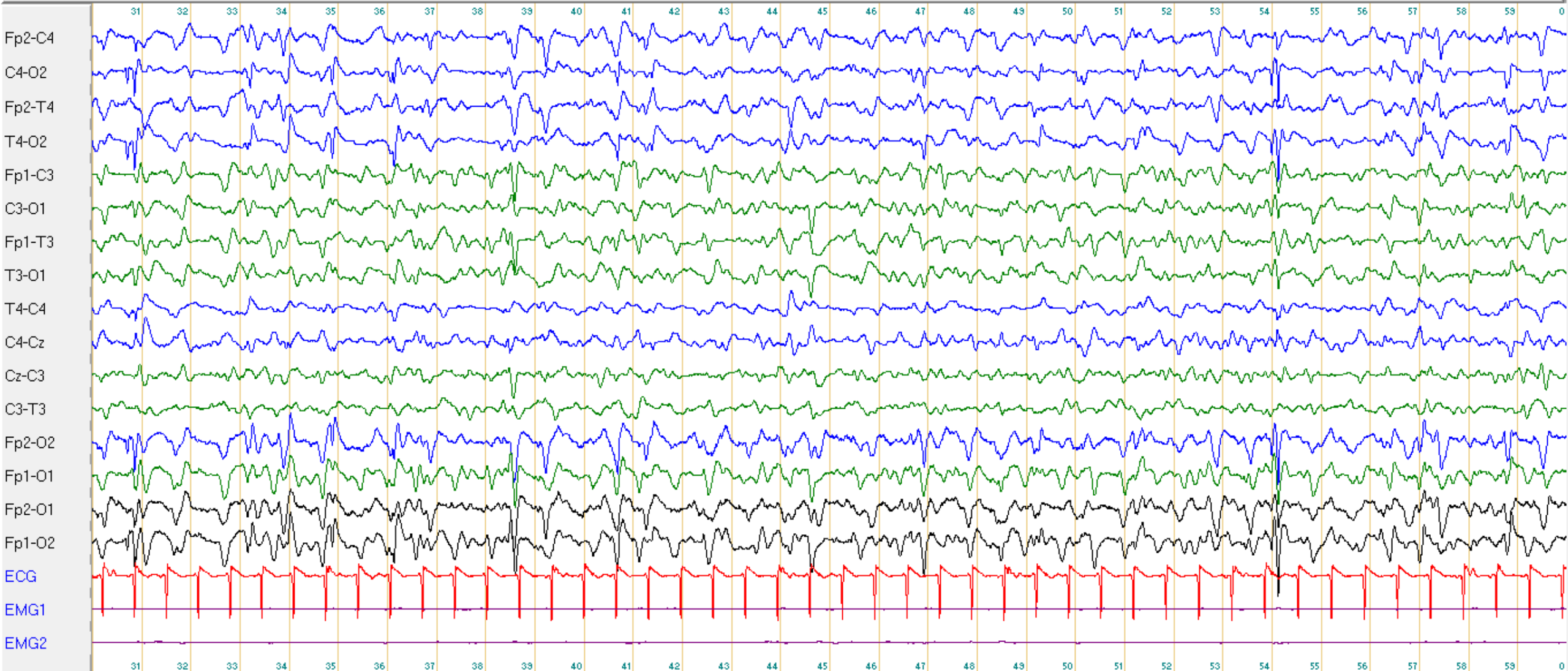
Suspicion d'état de mal épileptique

L'IDE signale que pdt l'enregistrement sont survenus 2 épisodes de modification du tracé avec déviation du regard à droite

EEG 10/3/21

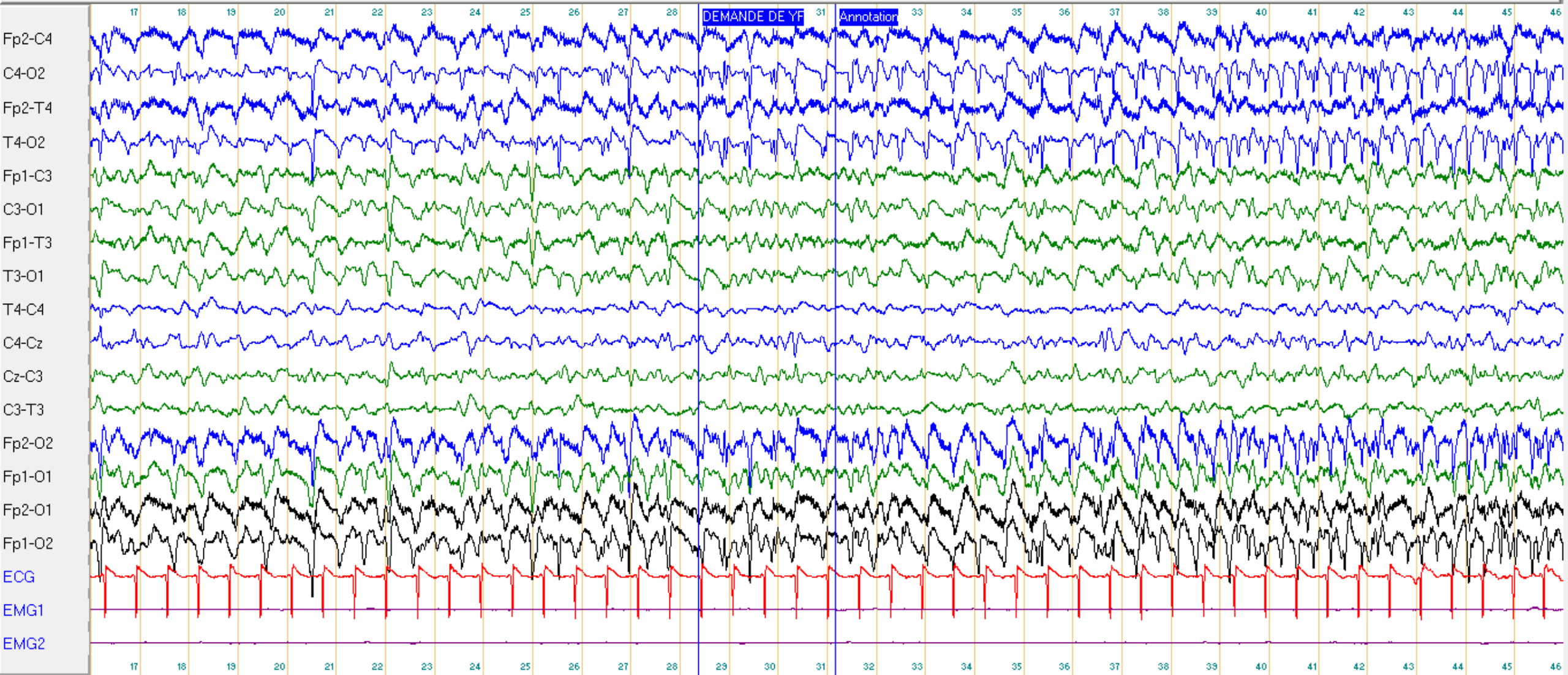


Longitudinal Ref $20\mu\text{V/mm}$ 0.3 s 35 Hz



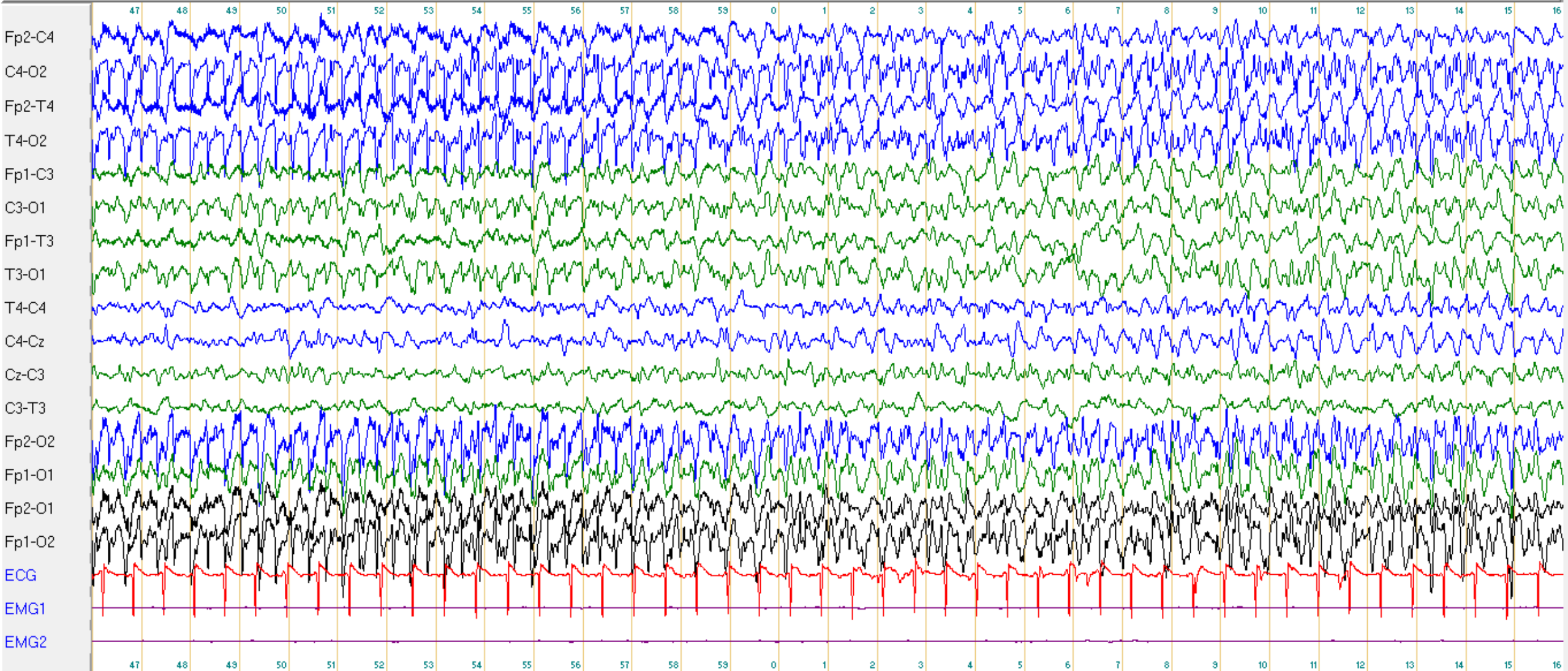
15:06:30 30 s

Longitudinal Ref 20µV/mm 0.3 s 35 Hz



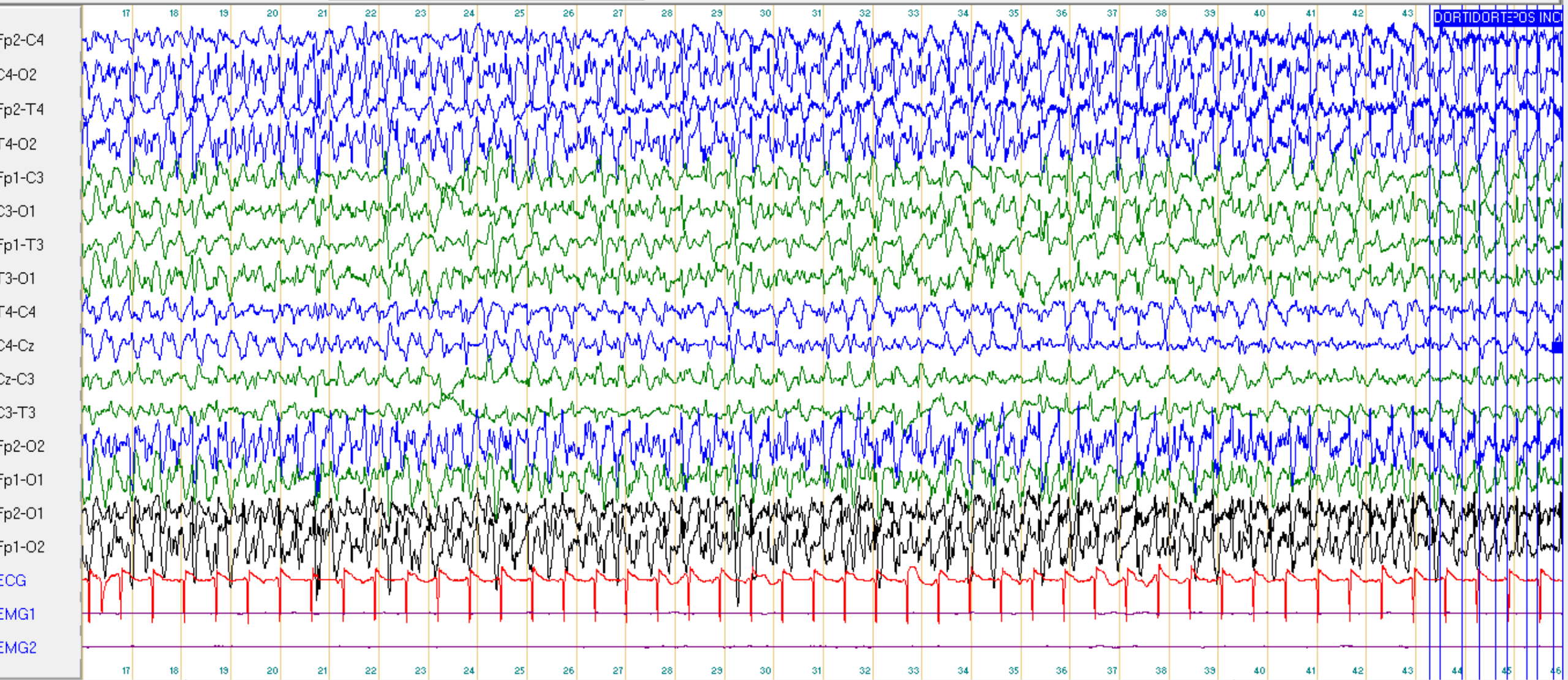
15:08:16 30 s

Longitudinal Ref 20 μ V/mm 0.3 s 35 Hz



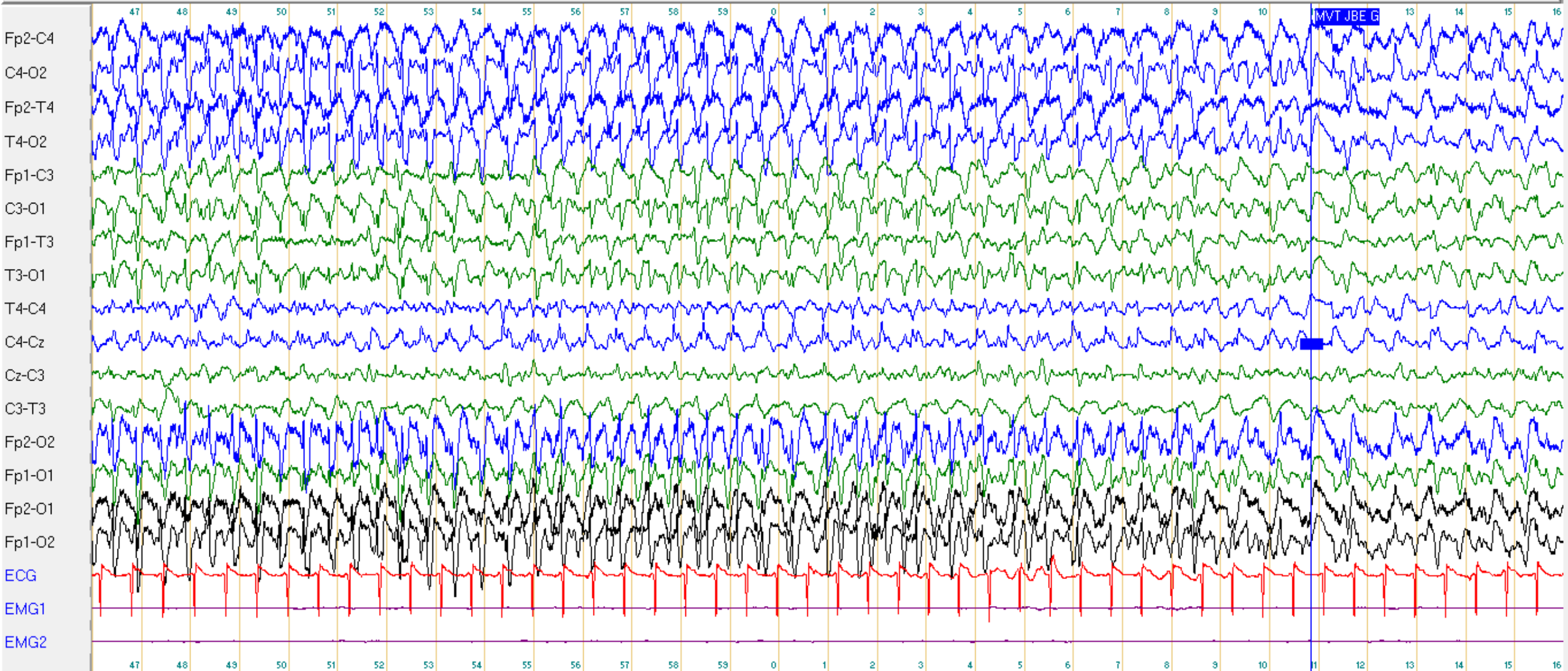
15:08:46 30 s

Longitudinal Ref 20µV/mm 0.3 s 35 Hz



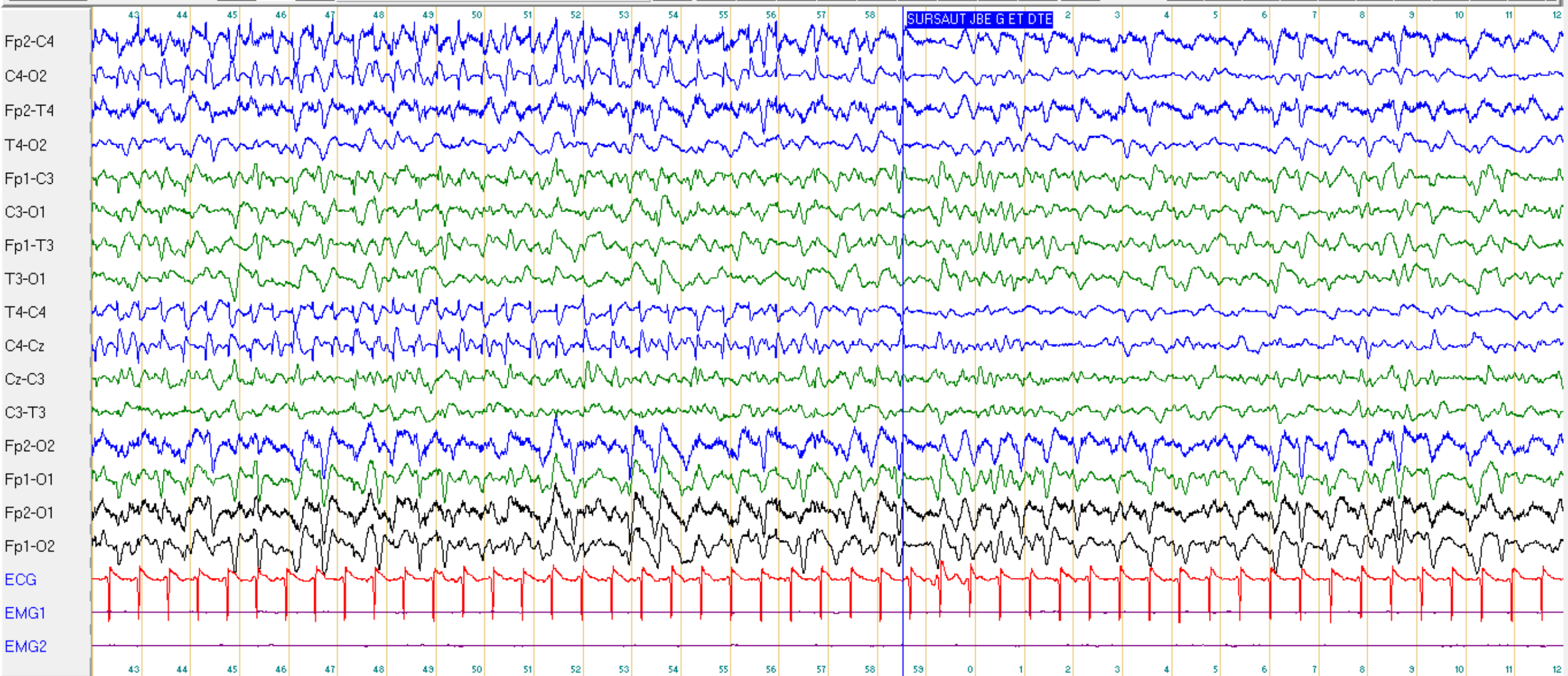
15:09:16 30 s

Longitudinal Ref 20µV/mm 0.3 s 35 Hz



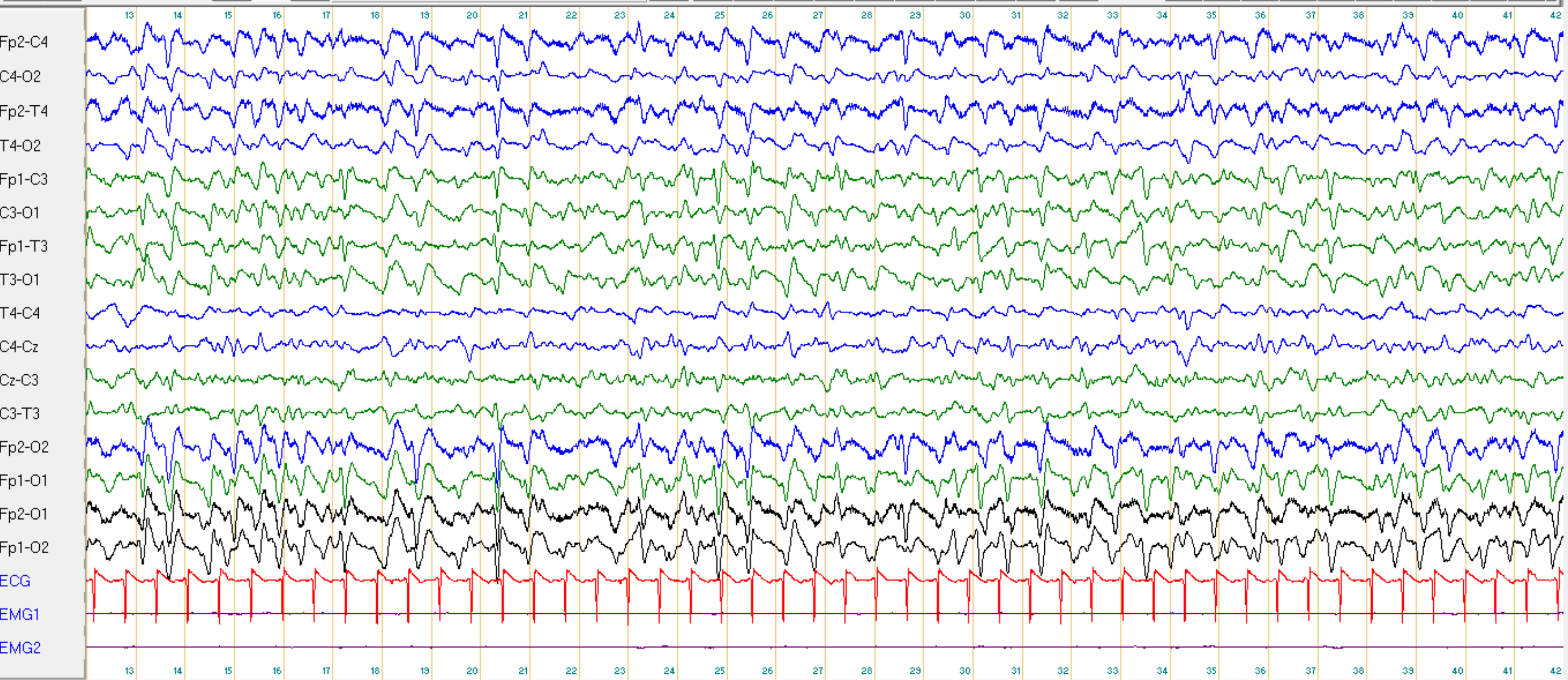
15:09:46 30 s

Longitudinal Ref 20µV/mm 0.3 s 35 Hz



15:10:42 30 s

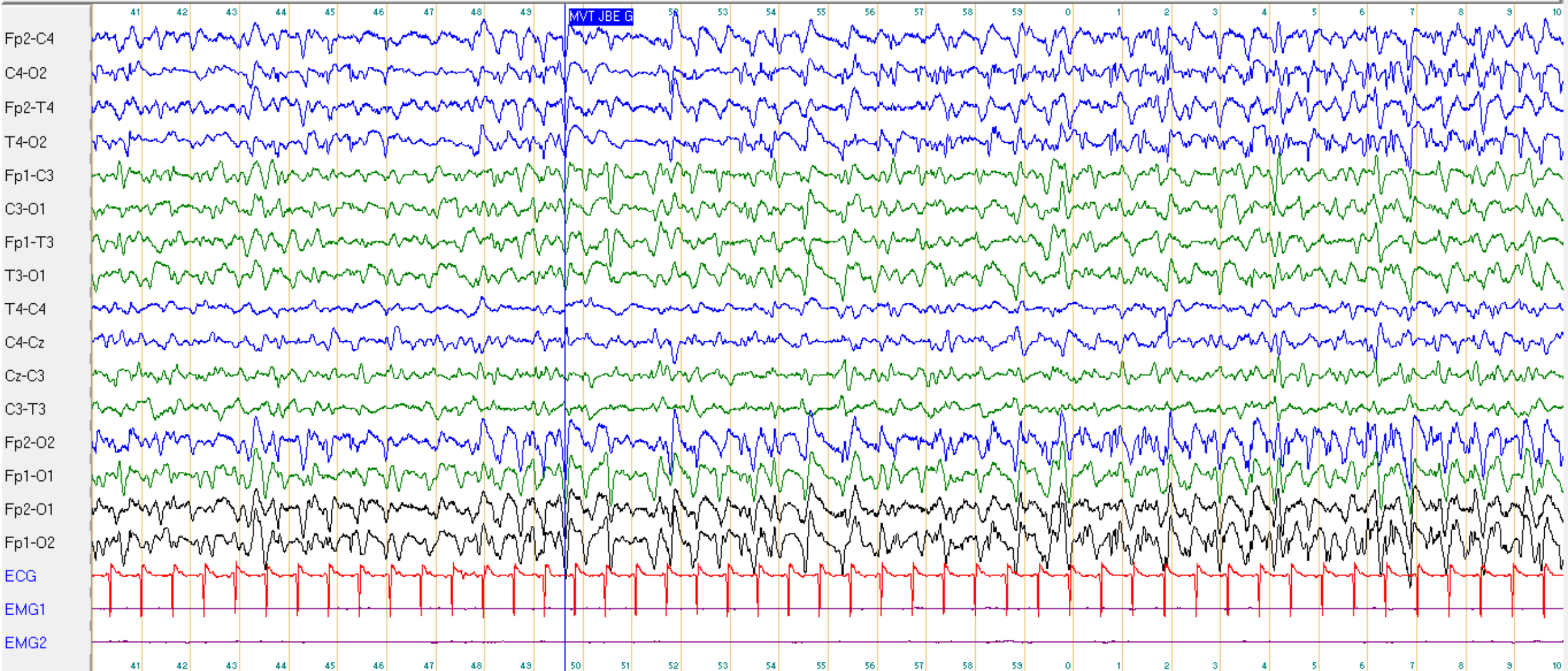
Longitudinal Ref $20\mu\text{V}/\text{mm}$ 0.3 s 35 Hz



15:12:12 30 s

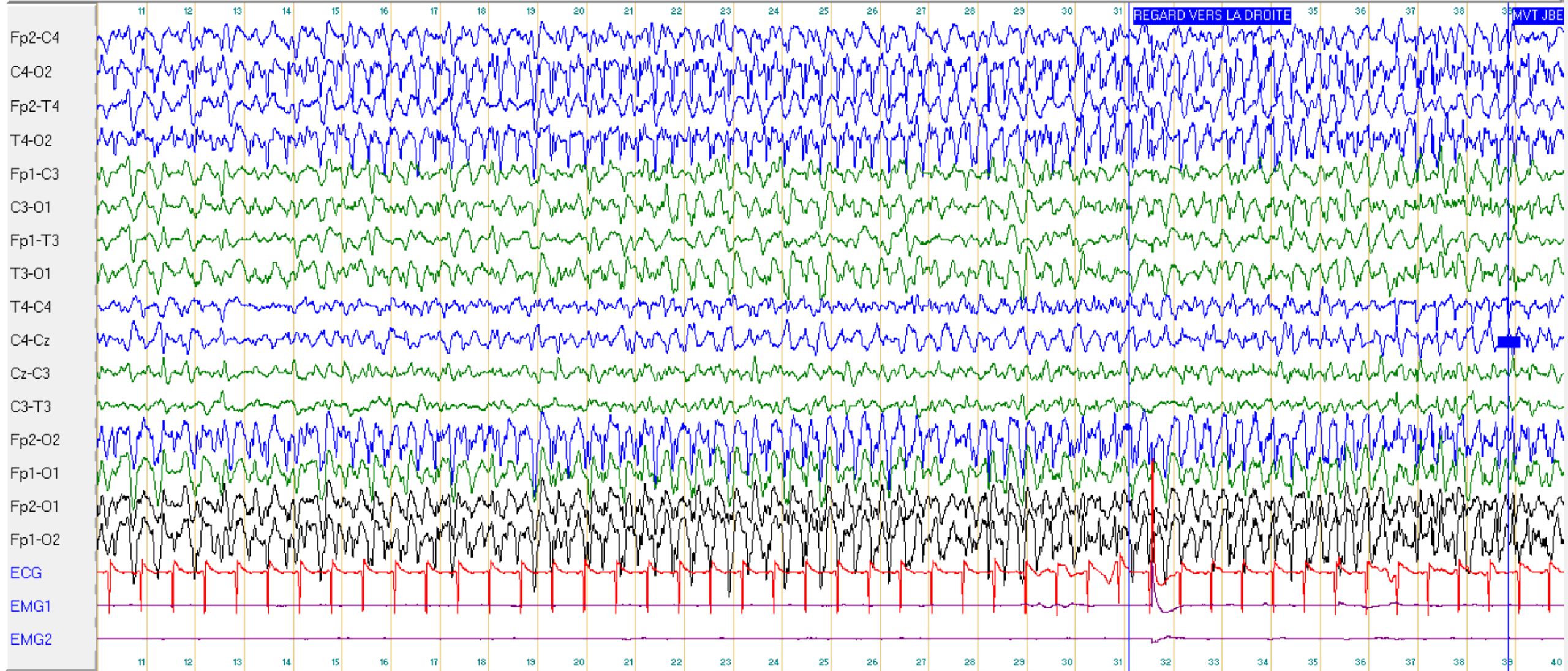


Longitudinal Ref 20µV/mm 0.3 s 35 Hz



15:22:40 30 s

Longitudinal Ref 20µV/mm 0.3 s 35 Hz



15:23:10 30 s

Question n°3 : Comment caractérisez vous cet EEG ?

- A : L'activité de fond est ralentie mal organisée
- B : L'activité de fond est bien réactive à l'ouverture des yeux
- C : L'activité de fond est symétrique
- D : Activités paroxystiques dont des pointes occipitales droites
- E : Tracé diffusément ralenti surchargé d'ondes polyphasiques évocateur d'une encéphalopathie aiguë

Réponses n°3.1 : Comment caractérisez vous cet EEG ?

- A : L'activité de fond est ralentie mal organisée theta 4,5 Hz VRAI
 - B : L'activité de fond est bien réactive à l'ouverture des yeux FAUX
 - C : L'activité de fond est symétrique FAUX
 - D : Activités paroxystiques dont des pointes occipitales droites VRAI
 - E : ~~Tracé évocateur d'une encéphalopathie aiguë~~ FAUX
-
- EME focal non convulsivant postérieur droit

Cas n° 3.1 Colette 83 ans ; EEG 10/03/2021

Tracé caractérisé par une activité de fond thêta 4.5 Hz, ample, mal organisée. Dès le début du tracé on observe des complexes polyphasiques bilatéraux synchrones se répétant de manière pseudo-périodique toutes les 1-2 secondes (GPDs), avec au sein des complexes, des anomalies épileptiques à type de pointes postérieures droites.

A 15h08:28, débute une décharge critique de pointes et pointes ondes postérieures droites. Au bout de 10 secondes, les anomalies se bilatéralisent en postérieur gauche, de manière moins ample, puis à partir de 15h08:54s, diffusent à l'ensemble du cerveau. Les anomalies deviennent moins fréquentes à partir de 15h10:17s en particulier à gauche, puis persistent seulement dans les régions frontales droites. La crise s'arrête vers 15h11.

Cliniquement, on n'observe pas de modification de l'état de la patiente hormis la survenue de deux myoclonies de la jambe gauche.

Par la suite, on observe à nouveau un tracé évocateur de GPDs à période courte de 1 à 2 secondes, avec un ralentissement du tracé plus marqué sur l'hémisphère droit sur une activité de fond delta. Persistance de pointes épileptiques fréquentes en postérieur droit.

A 15h22:53, nouvelle décharge rythmique de pointes en postérieur droit, diffusant rapidement à l'ensemble de l'hémisphère droit et à la région postérieure gauche. La crise s'arrête à 15h25. Déviation de la tête à droite. Pas d'autre modification clinique.

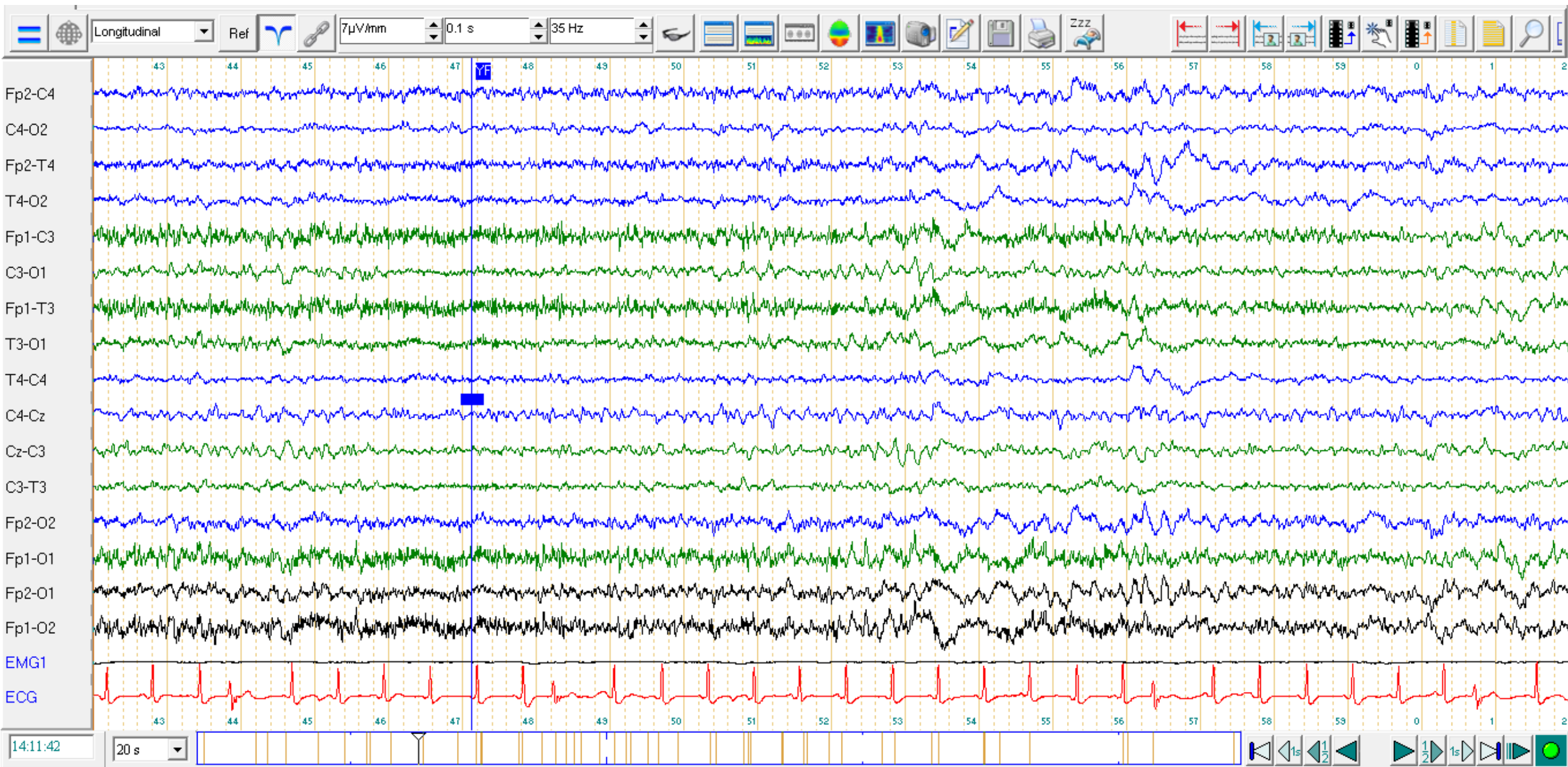
Reprise ensuite des GPDs sur une activité de fond plus ralentie à droite qu'à gauche.

Réactivité à la stimulation auditive et douloureuse avec accélération du tracé à l'appel du nom. Réactivité clinique à la stimulation auditive avec ouverture des yeux à l'appel du prénom. Les épreuves d'Hyperpnée et de SLI ne sont pas réalisables.

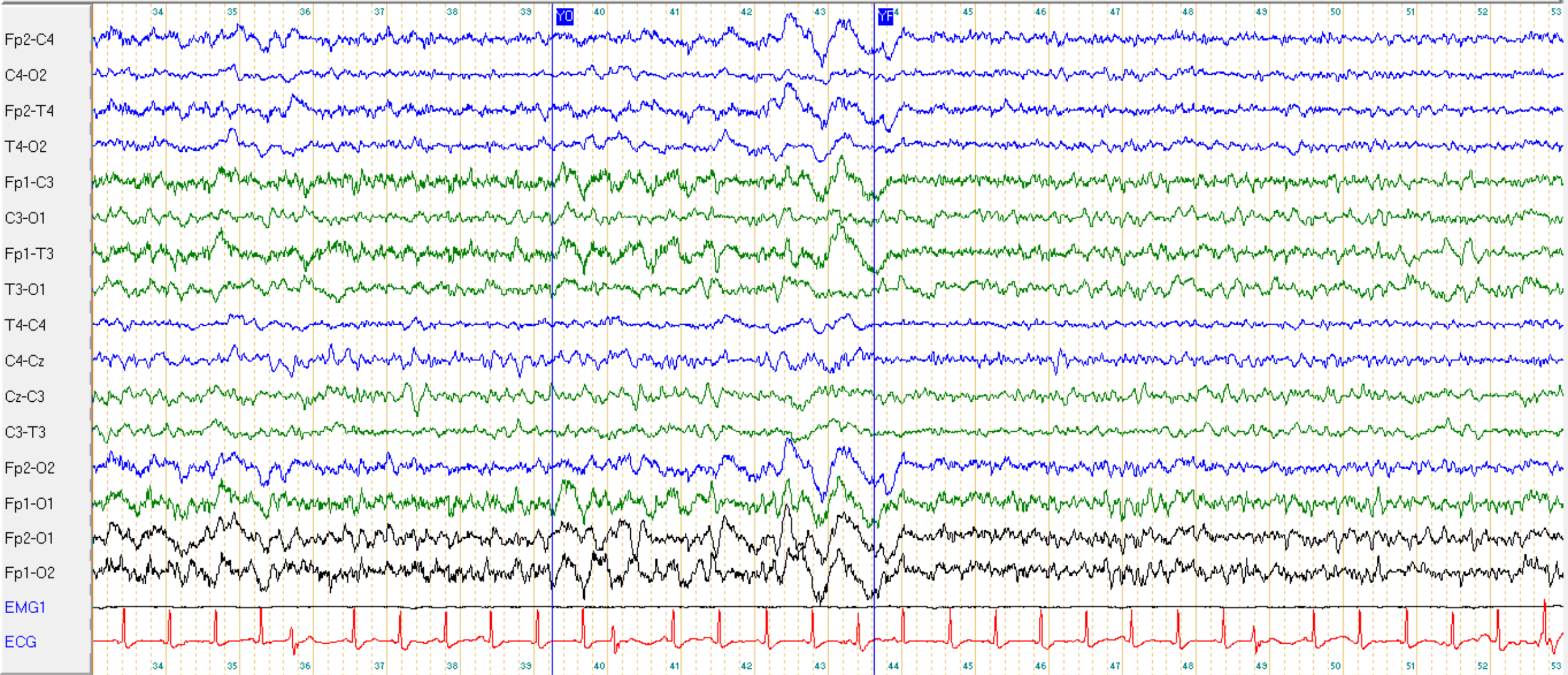
ECG régulier avec tachycardie.

AU TOTAL : Etat de mal épileptique focal non convulsivant à point de départ postérieur droit avec enregistrement de deux crises à début focal secondairement généralisées.

EEG 12/3/21 :48h post EME



Longitudinal Ref 7 μ V/mm 0.1 s 35 Hz



14:13:33 20 s



Colette B le 12/03

Contrôle post EME

Dissection aortique compliquée d'AIC jonctionnel avec état de mal le 10/03.

Somnolence, hémiplégie gauche. Levetiracetam 500 mg matin et soir

Résultats :

Le tracé est caractérisé par une activité de fond alpha 10 Hz, de bonne amplitude, mal organisée, mal réactive à l'ouverture des yeux. Surcharge en rythmes rapides.

Pas d'asymétrie du tracé.

Présence de bouffées d'ondes lentes delta amples, prédominant en postérieur gauche.

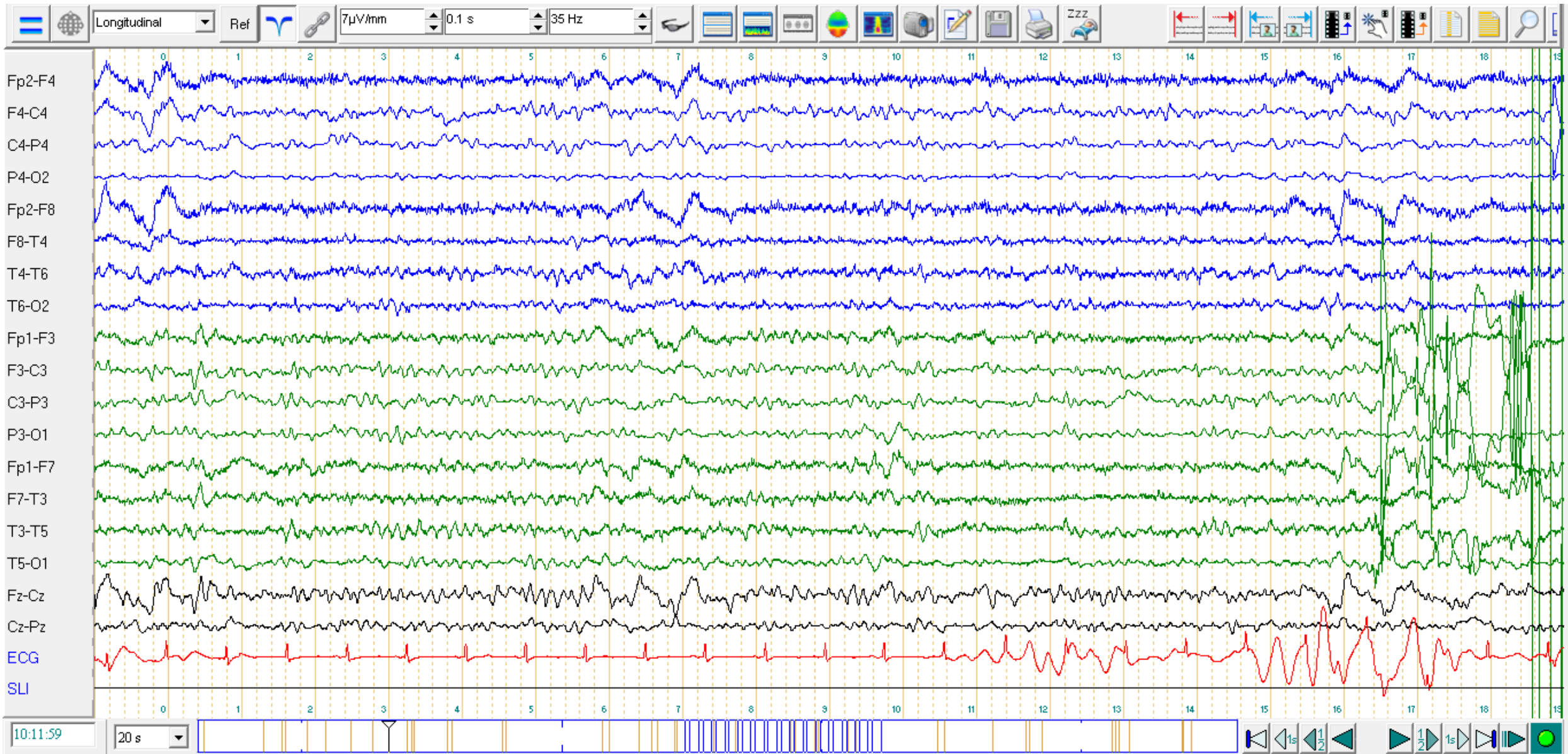
Pas d'anomalie épileptique spécifique.

Les épreuves d'Hyperpnée et de SLI ne sont pas réalisables.

ECG avec quelques extrasystoles.

AU TOTAL : Tracé mal organisé, sans anomalie épileptique spécifique. Foyer de ralentissement postérieur gauche intermittent. Franche amélioration du tracé par rapport à celui du 10/03.

EEG 16/4/2021



Cas n°3.2 Colette, 84 ans

Antécédent :

AIC jonctionnel postérieur droit compliqué d'un état de mal épileptique, actuellement traitée par Lacosamide.

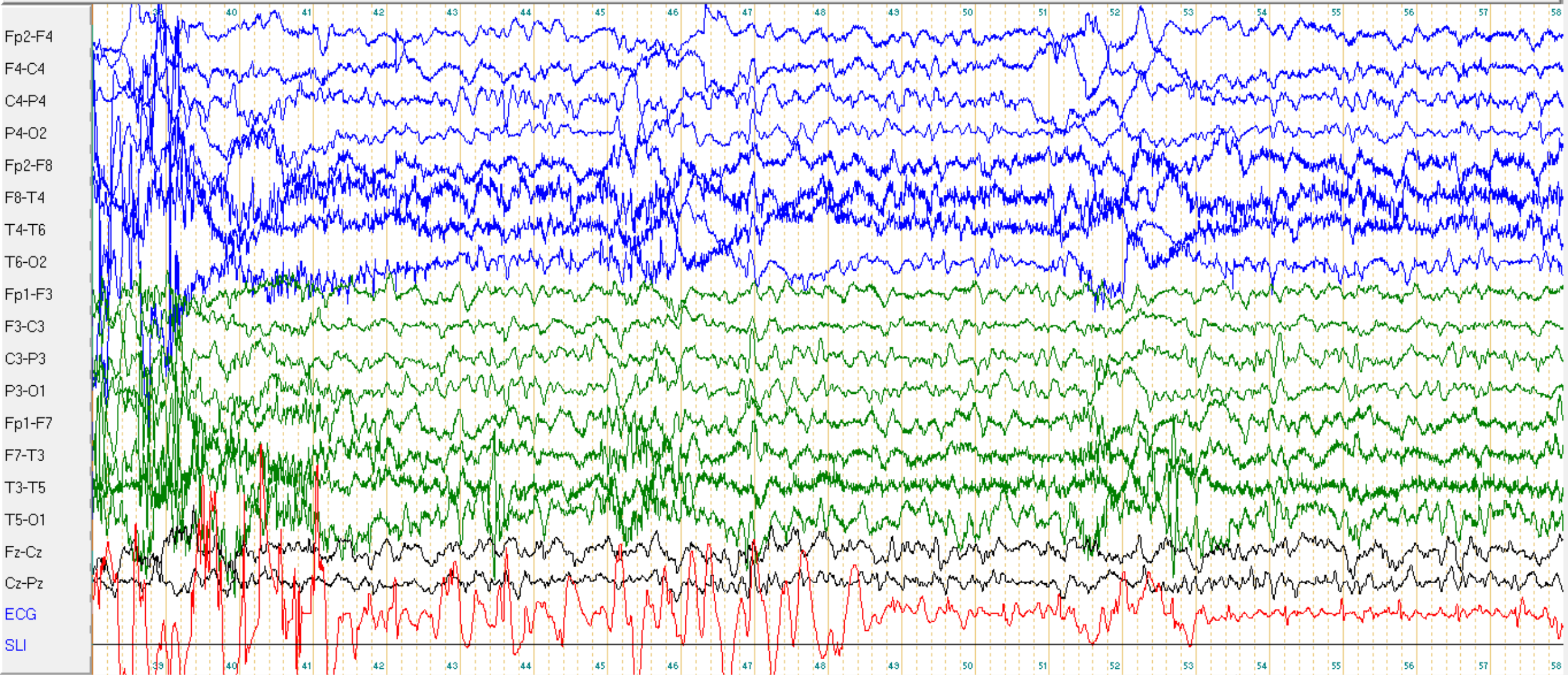
Installation récente d'une confusion avec ralentissement psycho moteur.

Suspicion de récurrence d'EME

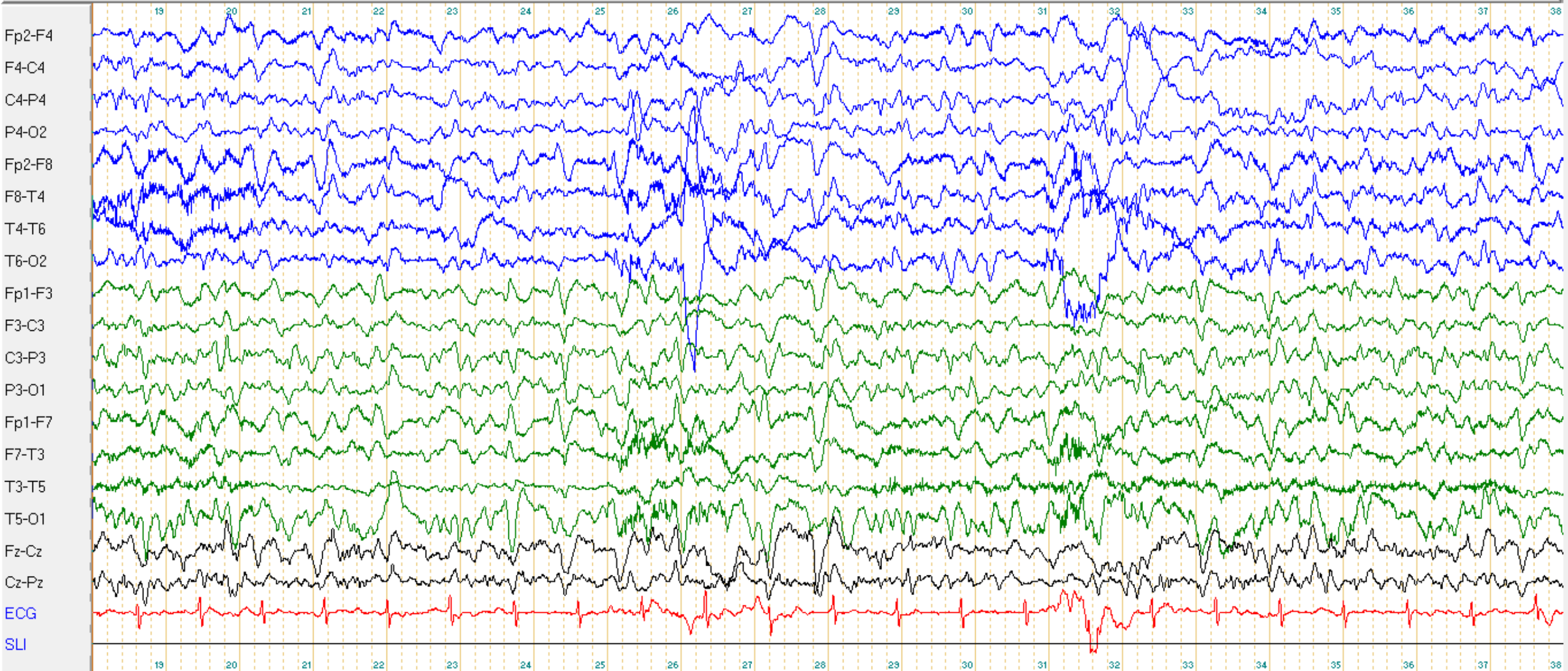
Réalisation : le 10/12/21

Montage standard 19 électrodes avec video et ECG.

Longitudinal Ref $7\mu\text{V/mm}$ 0.3 s 70 Hz



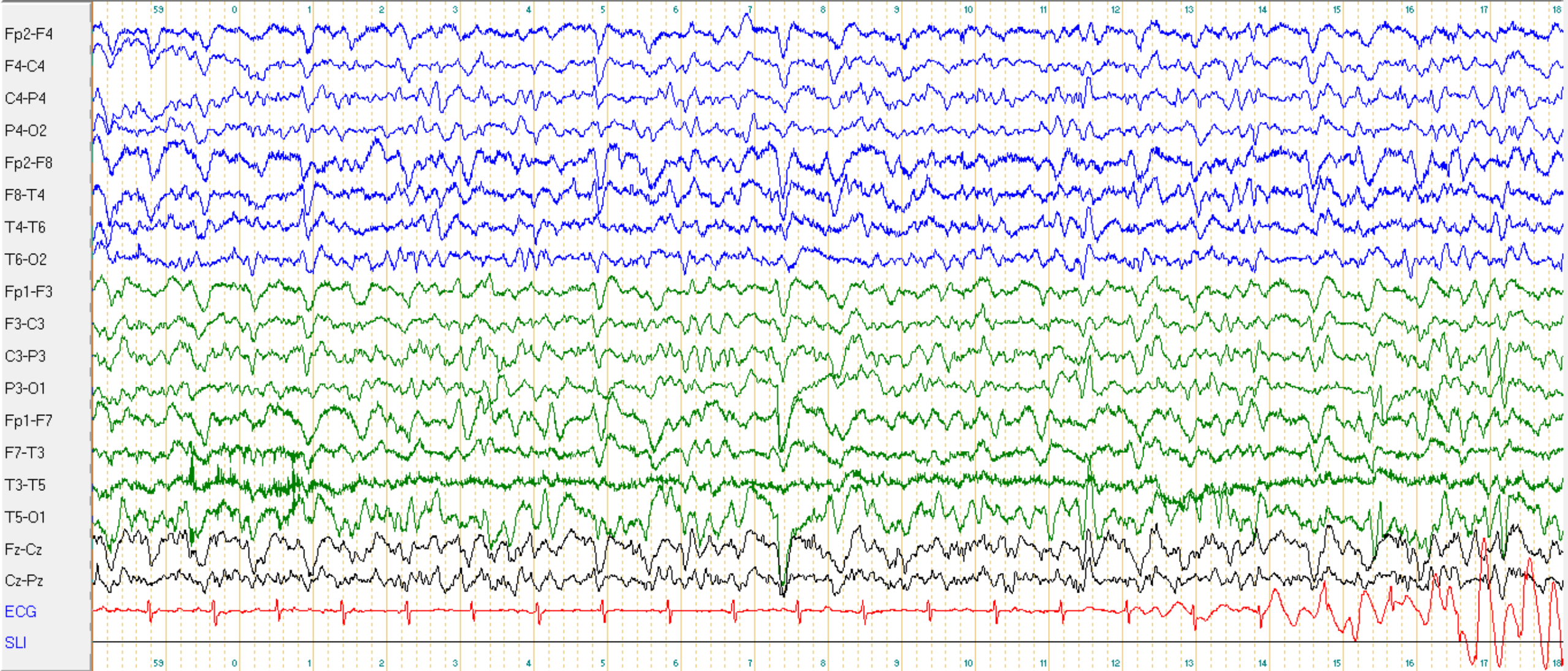
Longitudinal Ref 7 μ V/mm 0.3 s 70 Hz



10:20:18 20 s



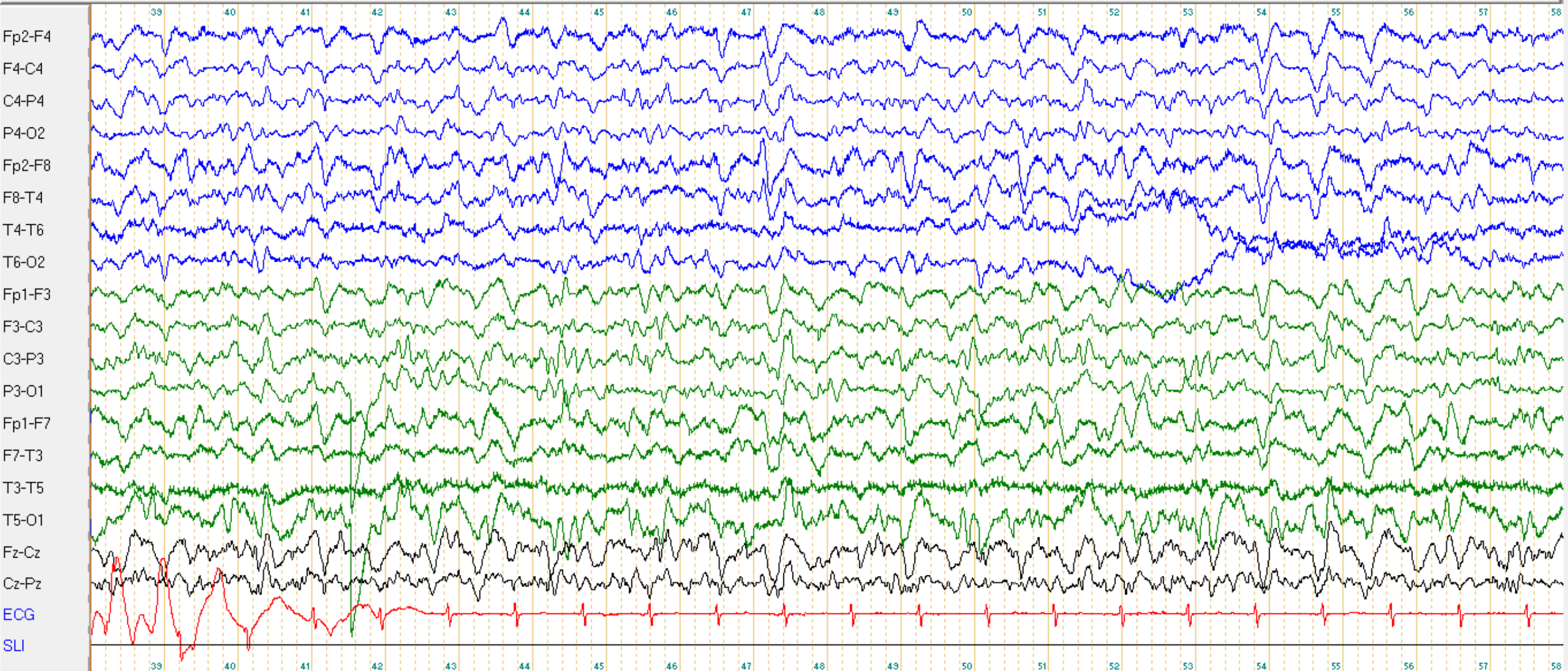
Longitudinal Ref 7 μ V/mm 0.3 s 70 Hz



10:20:58 20 s

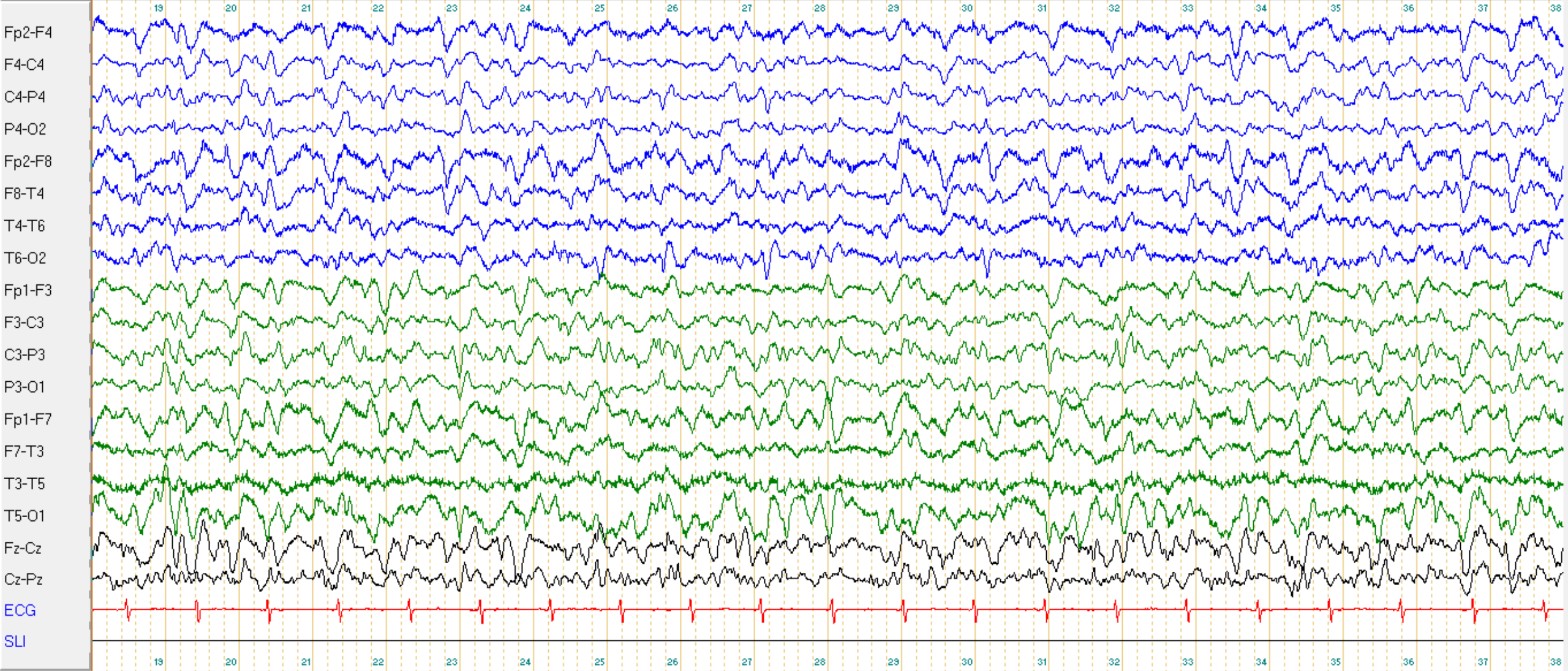


Longitudinal Ref 7µV/mm 0.3 s 70 Hz



10:21:38 20 s

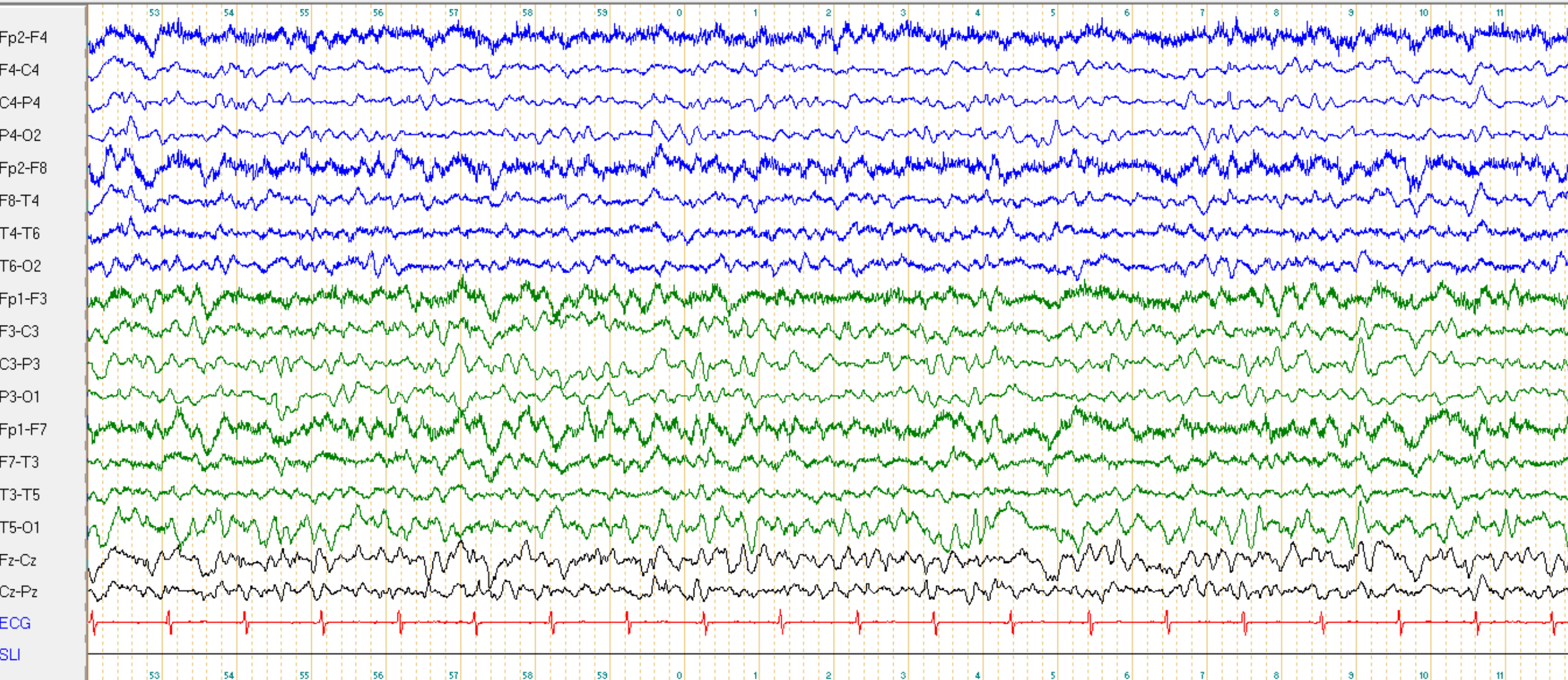
Longitudinal Ref $7\mu\text{V}/\text{mm}$ 0.3 s 70 Hz



10:23:18 20 s



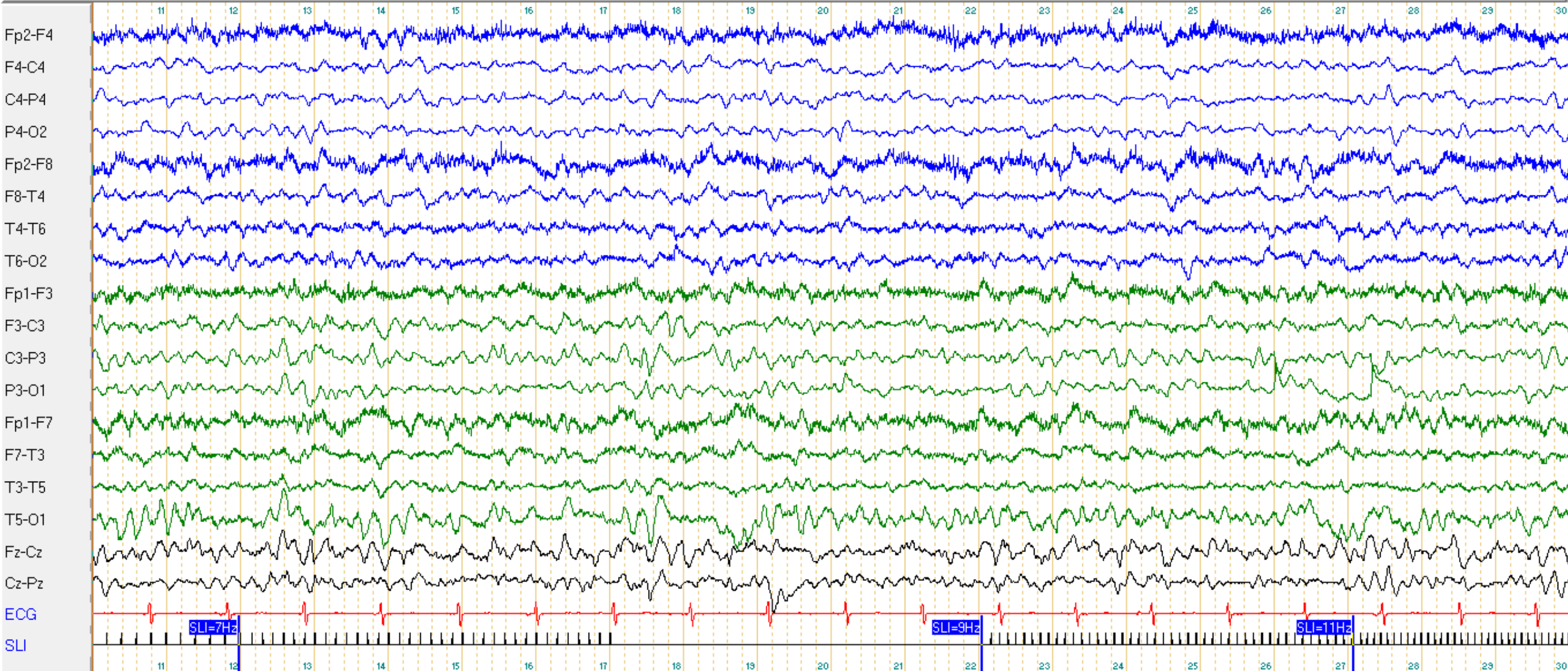
Longitudinal Ref $7\mu\text{V/mm}$ 0.3 s 70 Hz



10:27:52 20 s



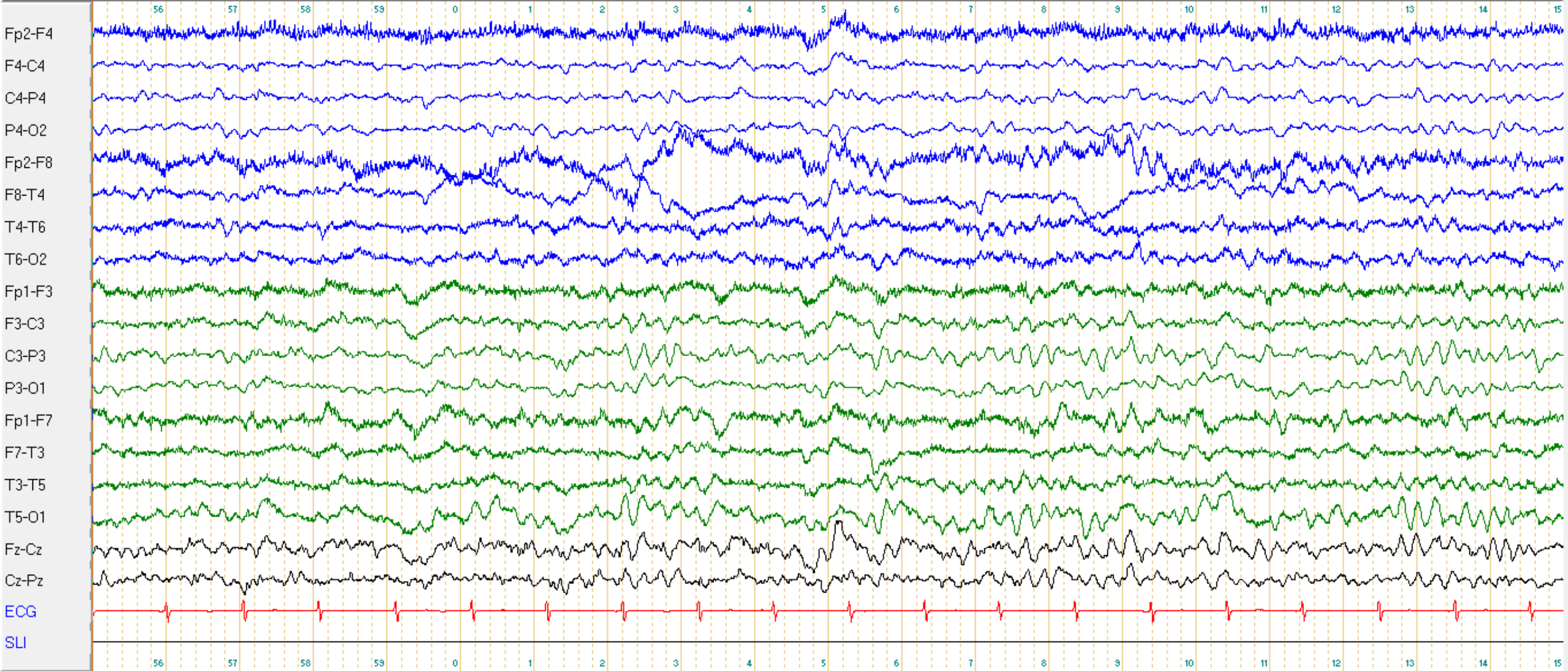
Longitudinal Ref $7\mu\text{V/mm}$ 0.3 s 70 Hz



10:29:10 20 s



Longitudinal Ref $7\mu\text{V/mm}$ 0.3 s 70 Hz



10:37:55 20 s

Question n°3 : Comment caractérisez vous cet EEG ?

- A : L'activité de fond est ralentie mal organisée
- B : L'activité de fond est bien réactive à l'ouverture des yeux
- C : L'activité de fond est symétrique
- D : Activités paroxystiques de pointes ondes frontales bilatérales
- E : Tracé diffusément ralenti surchargé d'ondes polyphasiques évocateur d'une encéphalopathie aiguë

Réponses n°3.1 : Comment caractérisez vous cet EEG ?

- A : L'activité de fond est ralentie mal organisée theta 4,5 Hz VRAI
- B : L'activité de fond est bien réactive à l'ouverture des yeux FAUX
- C : L'activité de fond est symétrique VRAI
- D : Activités paroxystiques de pointes ondes frontales bilatérales FAUX
- E : Tracé évocateur d'une encéphalopathie aiguë VRAI

CC10 Colette, 84 ans. EEG du 10/12/21

Résultats :

Le tracé est caractérisé par une activité de fond thêta à 5.0 Hz, de bonne amplitude, mal organisée.

Pas d'asymétrie du tracé.

Réactivité à l'ouverture des yeux non évaluable.

Surcharge fluctuante en ondes lentes delta diffuses prédominant sur les régions antérieures prenant parfois une morphologie angulaire voire d'ondes triphasiques.

Pas d'activité épileptique.

Epreuve d'hyperpnée non réalisable. Pas de modification des tracés lors de la SLI.

ECG régulier.

AU TOTAL :

Tracé globalement ralenti, mal organisé, fluctuant, avec présence d'ondes lentes bilatérales à prédominance antérieure pouvant prendre une morphologie angulaire voire triphasique.

Dégradation du tracé par rapport au précédent datant du 16/04/2021.

Aspect en faveur d'une encéphalopathie métabolique et/ou toxique.

Absence d'activité épileptique et absence d'état de mal épileptique.

Ondes triphasiques

Ondes complexes composées de 3 phases :

- une onde négative de fréquence thêta à faible amplitude, souvent à contour net, suivie
- d'une activité delta ample (> 70 microV), positive et à contour net,
- puis d'une autre onde négative delta de plus faible amplitude.

Sont distribuées de façon diffuses, avec une prédominance frontale, survenant isolées, ou se répétant à une fréquence de 1 à 2 Hz.

Parfois difficiles à distinguer de décharge de PO.

Classiquement associées au diagnostic d'encéphalopathie hépatique

Mais visibles dans divers contextes d'encéphalopathie métabolique ou toxique

Ondes triphasiques

