

QUIZZ EEG 11 janvier 2024

Laurent Vercueil (CHU Grenoble)



LE GRAND FOUTOIR : QUIZZ EEG

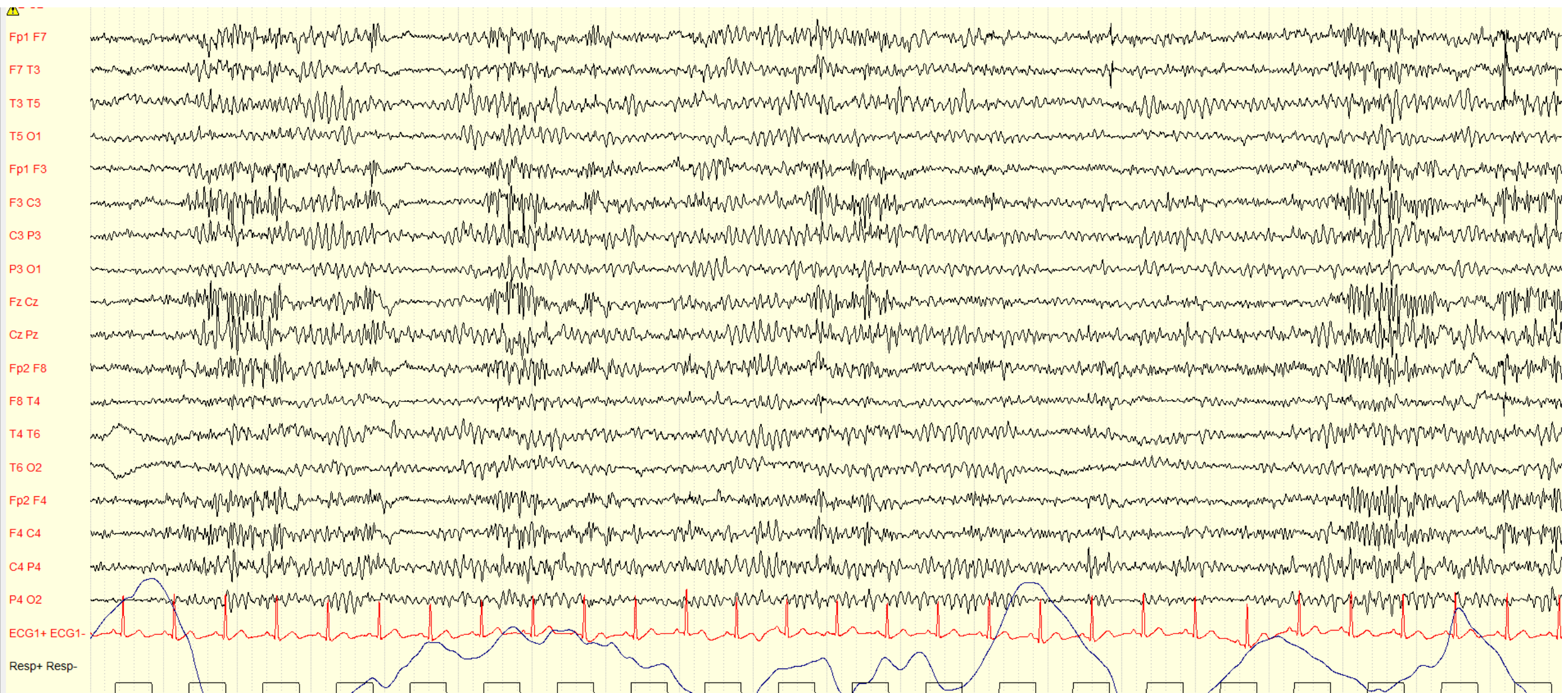


C'EST ENCORE MAL RANGÉ & SUR LE BUREAU DES EEG, LES DEMANDES SONT TOUTES MÉLANGÉES !!

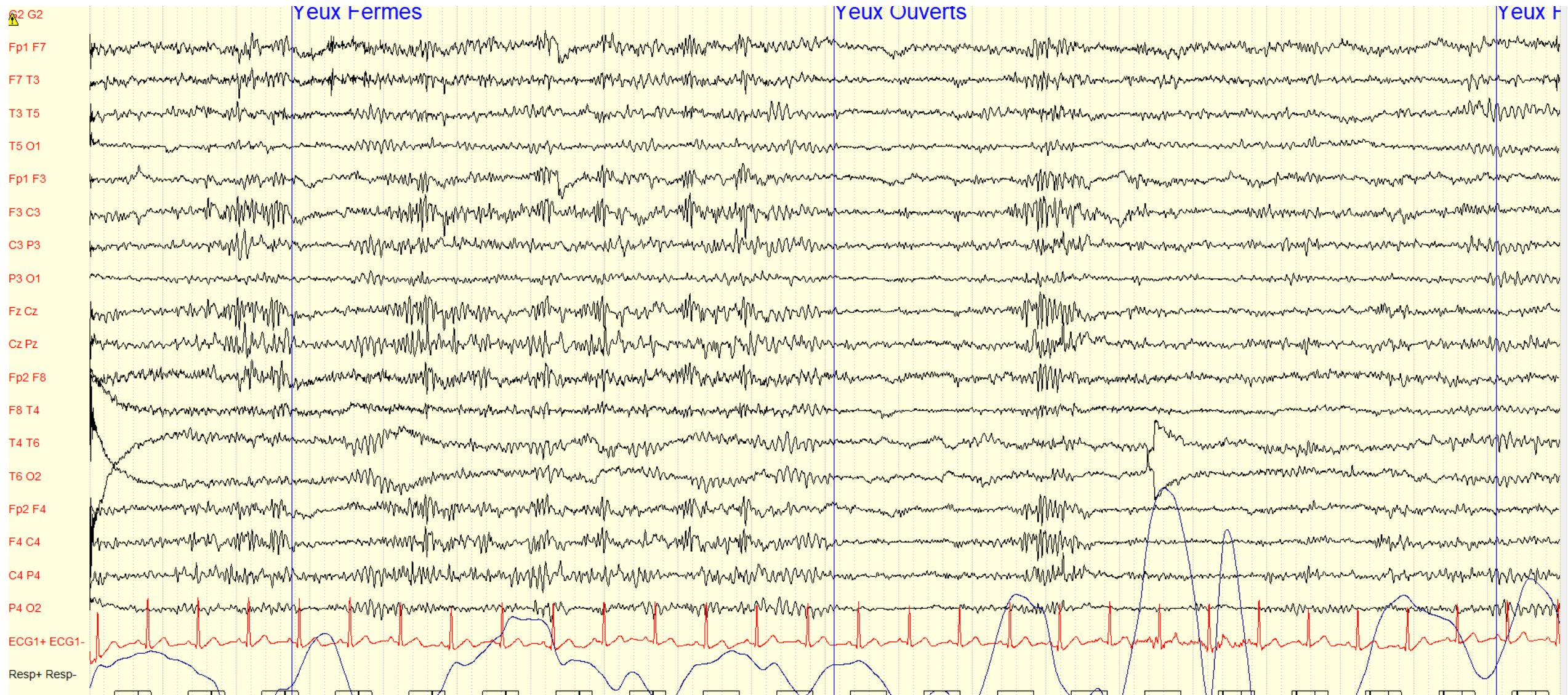
AIDEZ NOUS A RETROUVER LE TRACE QUI CORRESPOND A CHACUNE DES DEMANDES

Numéro	Nature de la demande d'EEG
1	Homme de 75 ans Arrêt cardiorespiratoire avec no flow de durée inconnue. Réanimation sur place, transport et admission en réanimation Glasgow 3 après levée de sédation +24h
2	Femme de 68 ans Antécédent d'encéphalopathie carencielle liée à l'alcool Mouvements anormaux involontaires du membre supérieur gauche Imagerie cérébrale en attente
3	Homme de 71 ans Etat fébrile sur surinfection de port-à-cath Présence de secousses isolées, et confusion

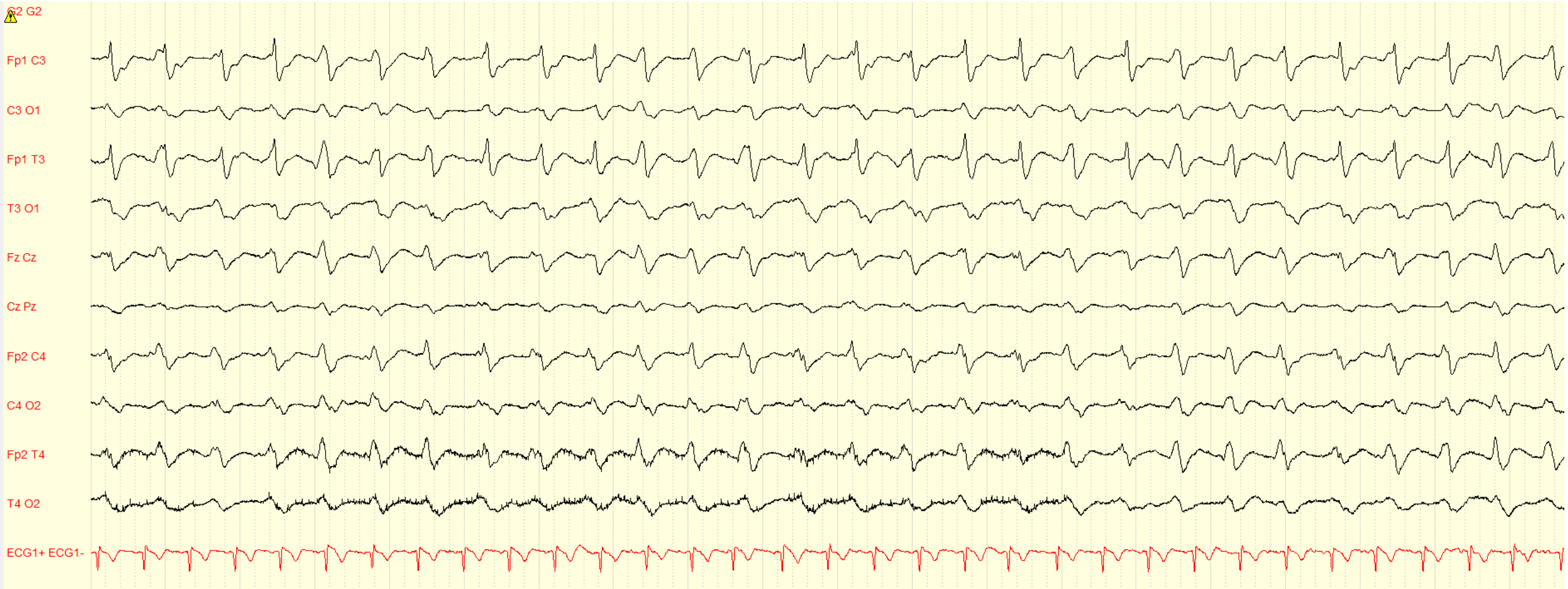
TRACE A1



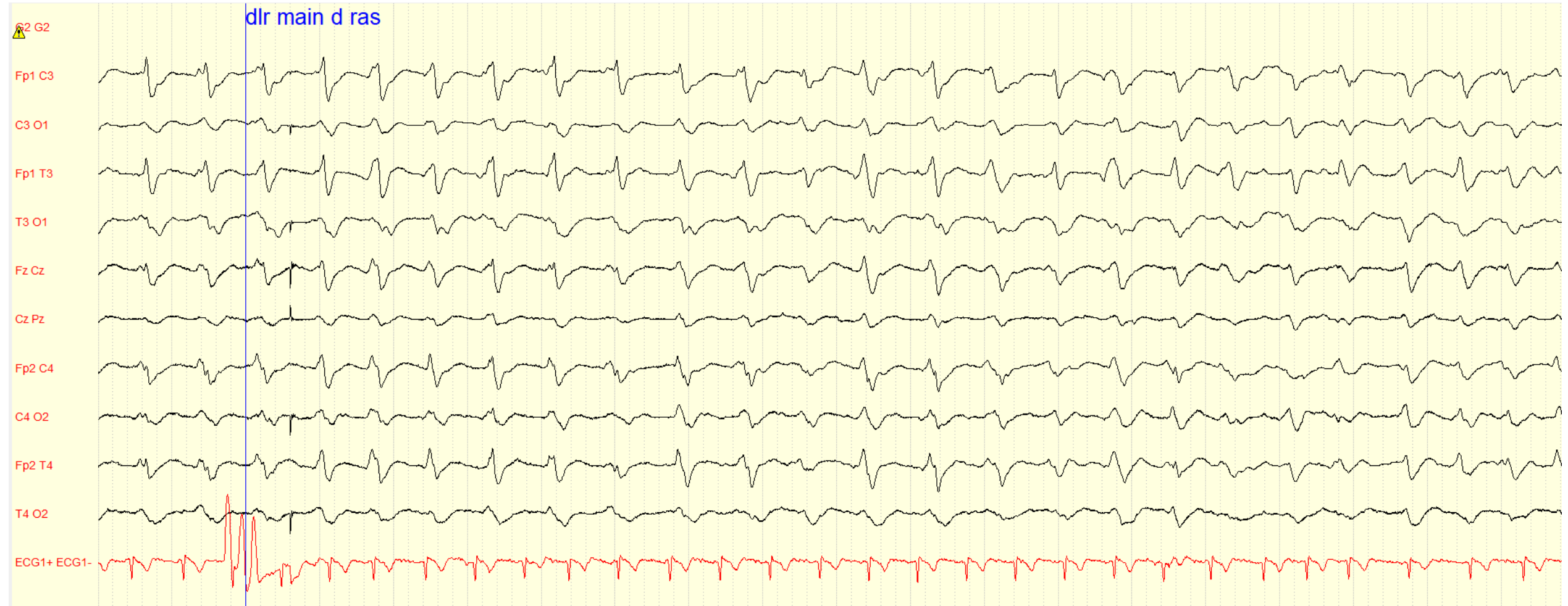
TRACE A2



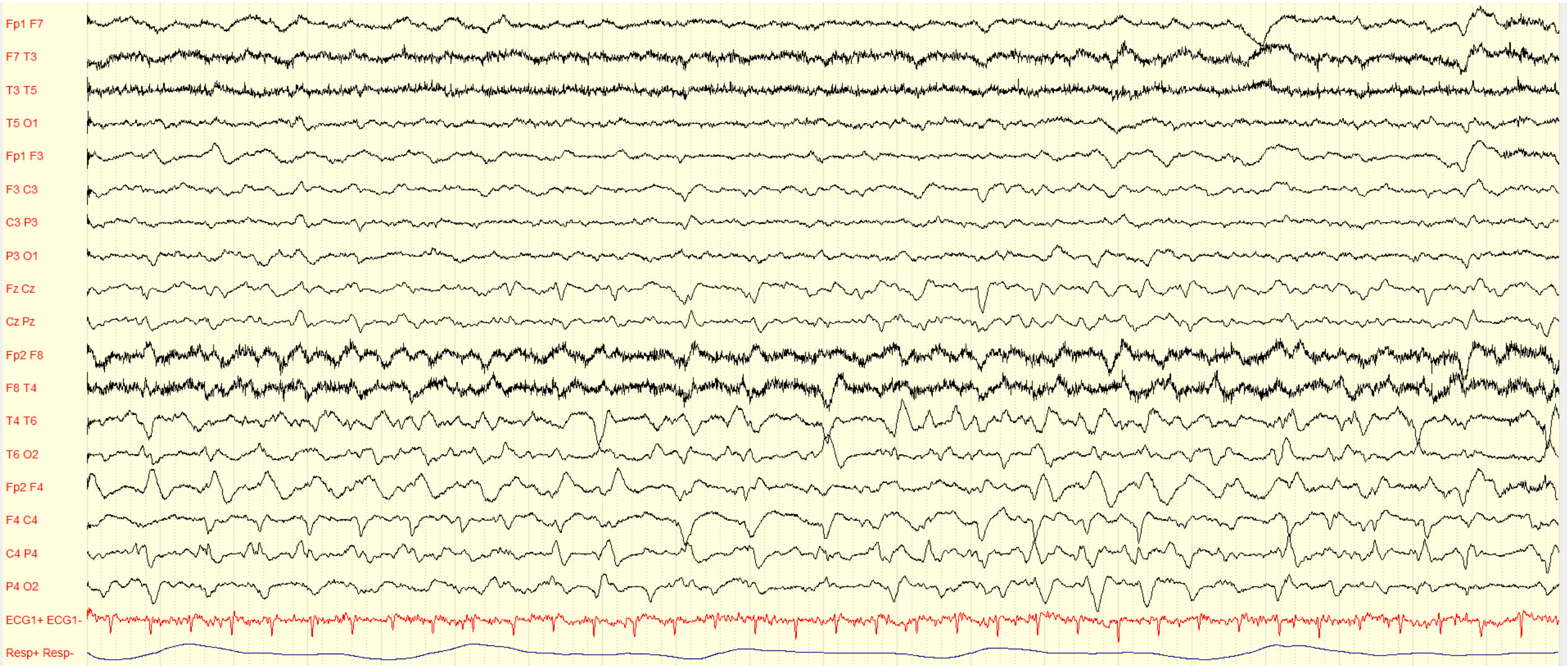
TRACE B1



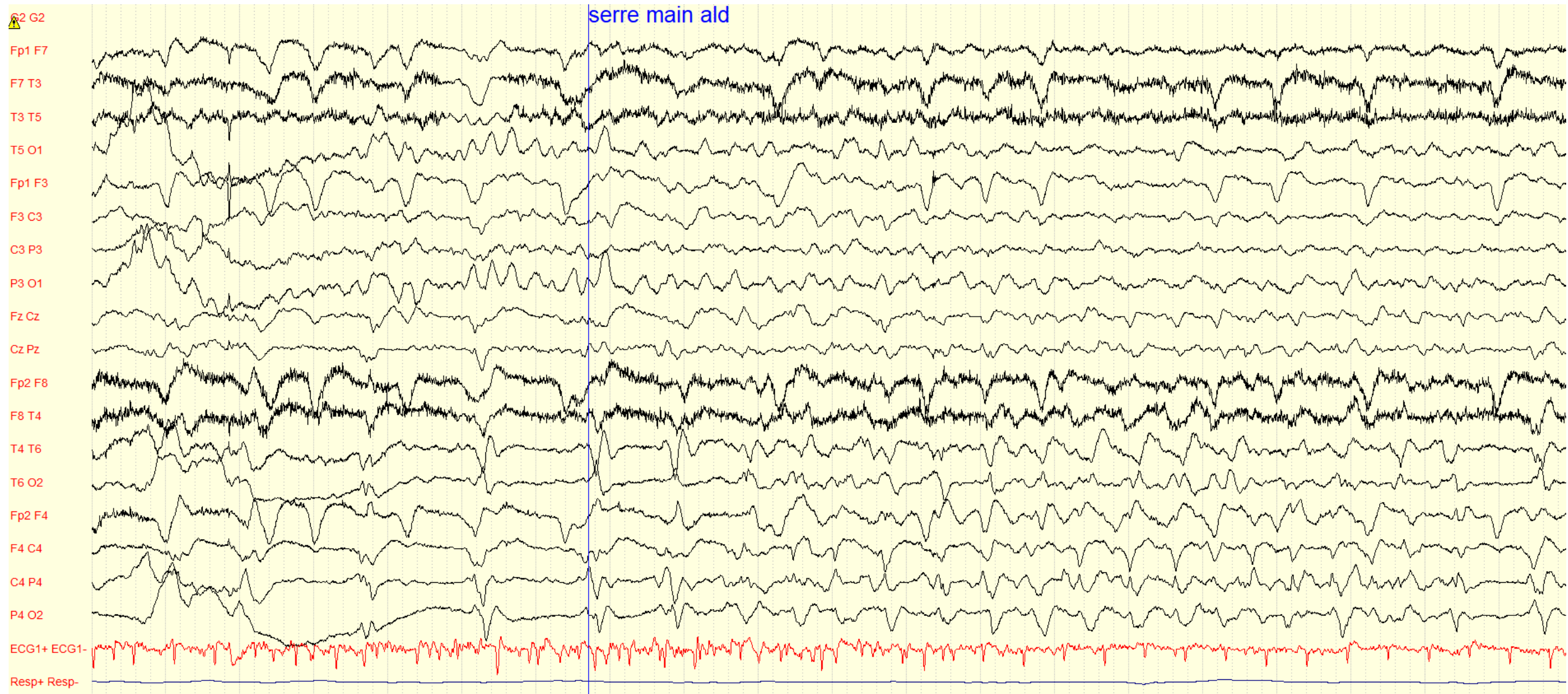
TRACE B2



TRACE C1



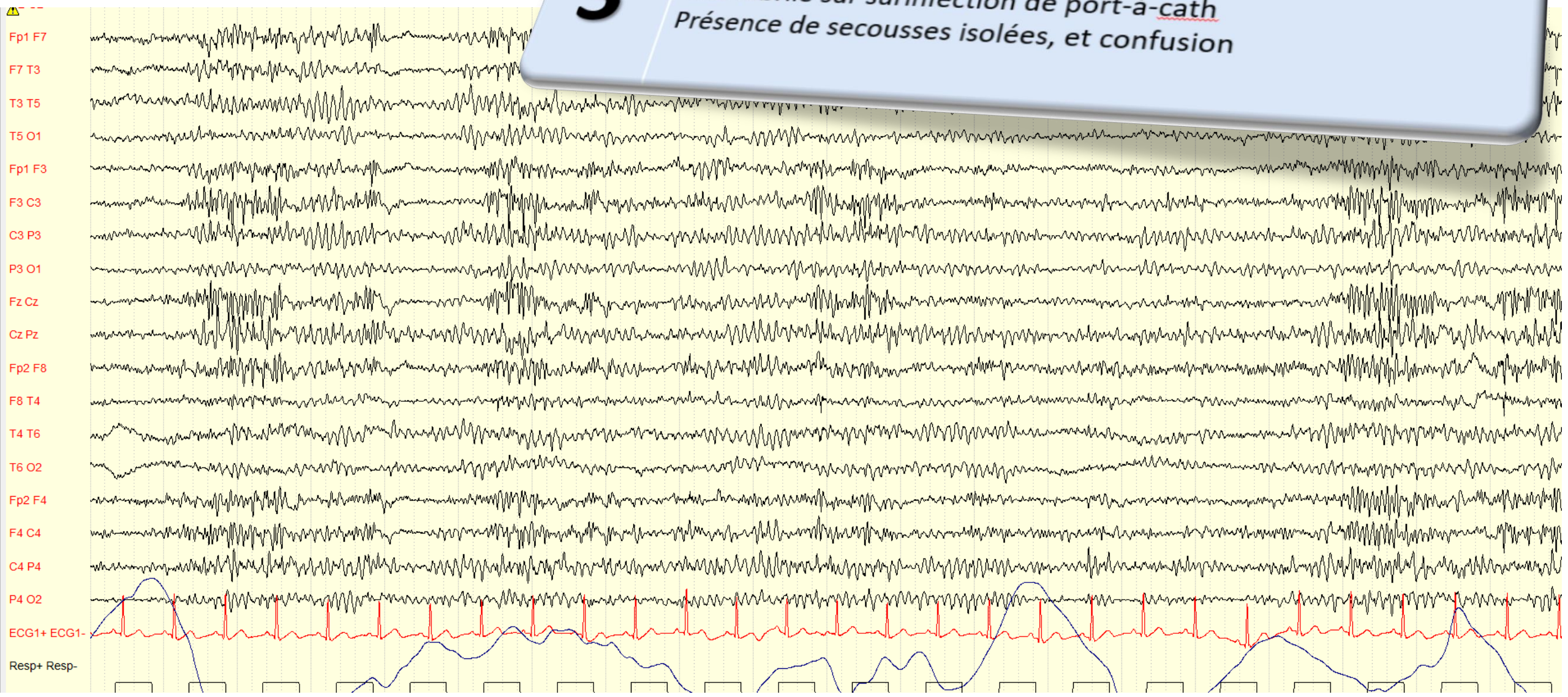
TRACE C2



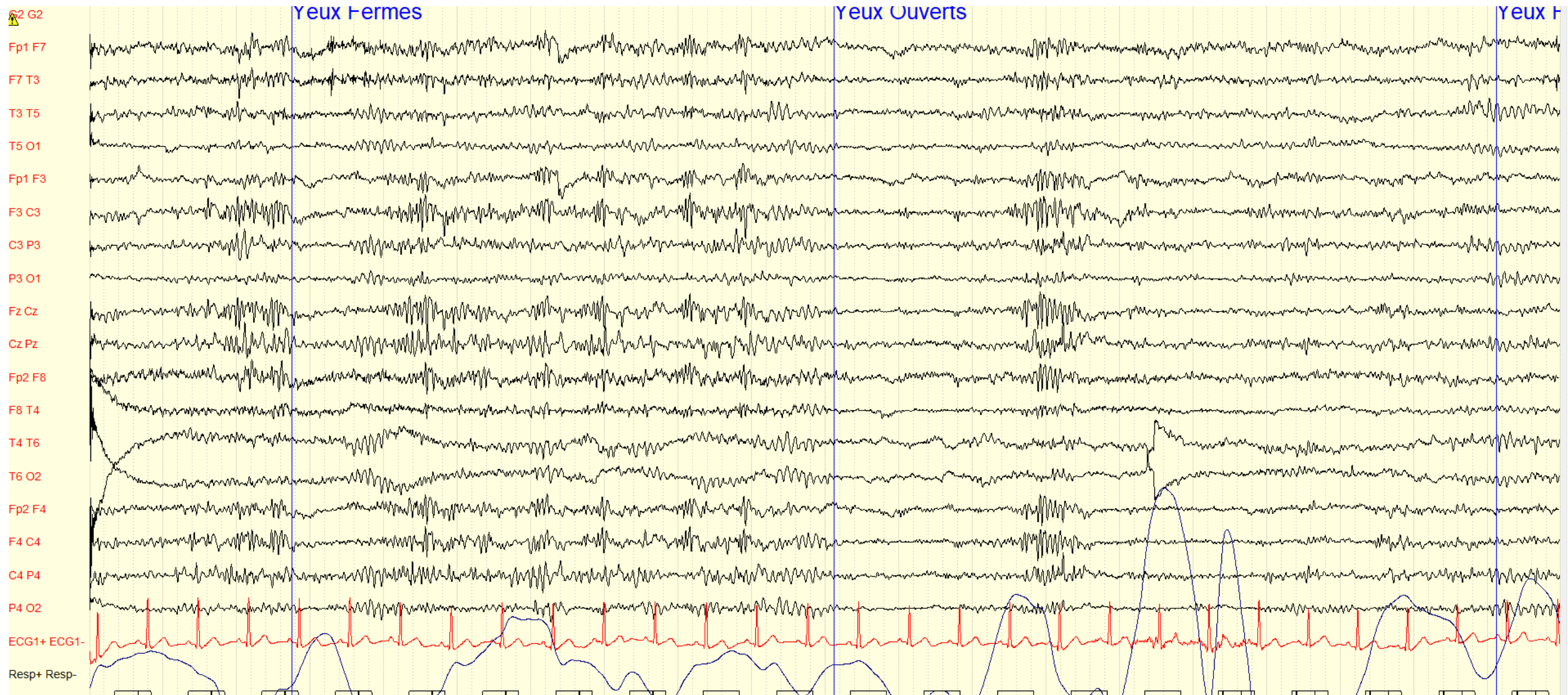
TRACE A1

3

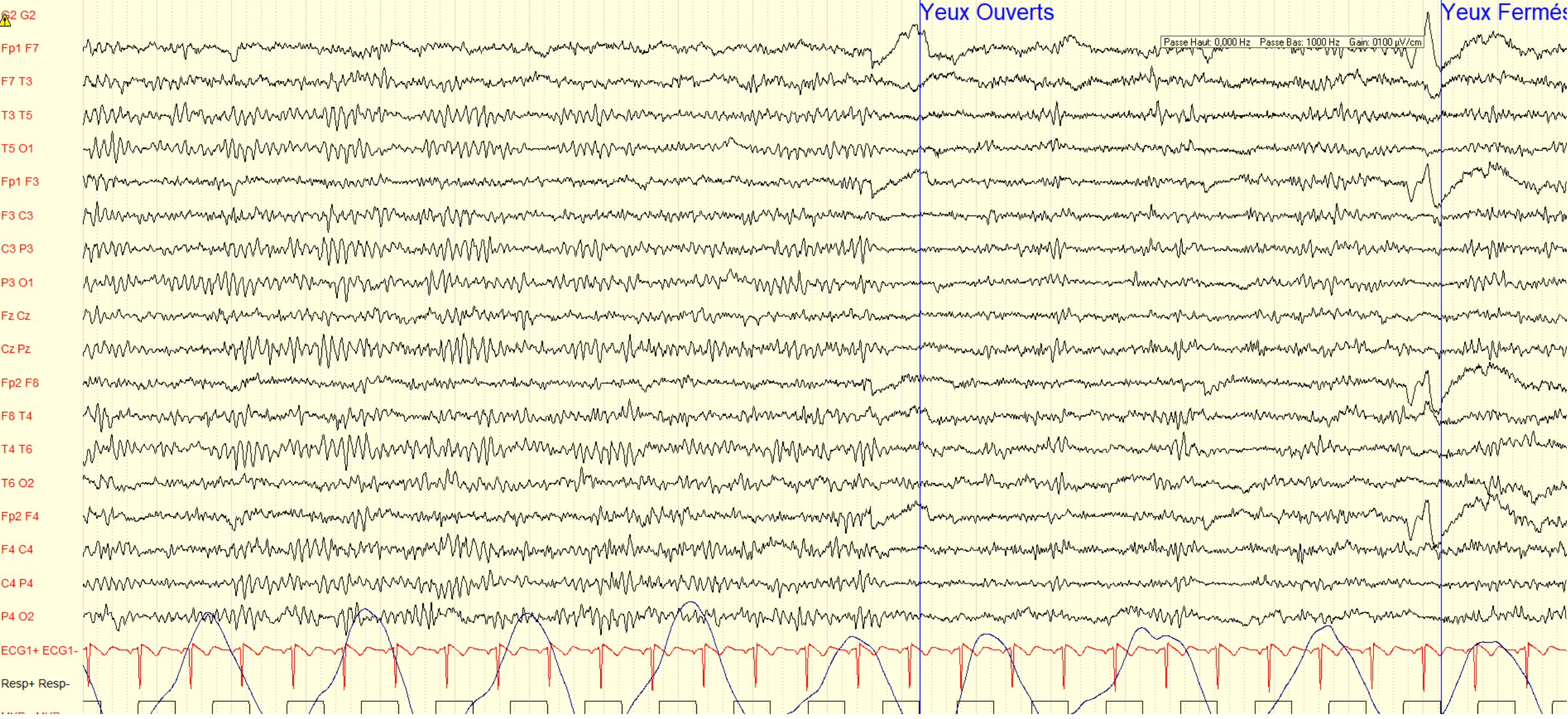
Homme de 71 ans
Etat fébrile sur surinfection de port-à-cath
Présence de secousses isolées, et confusion



TRACE A2



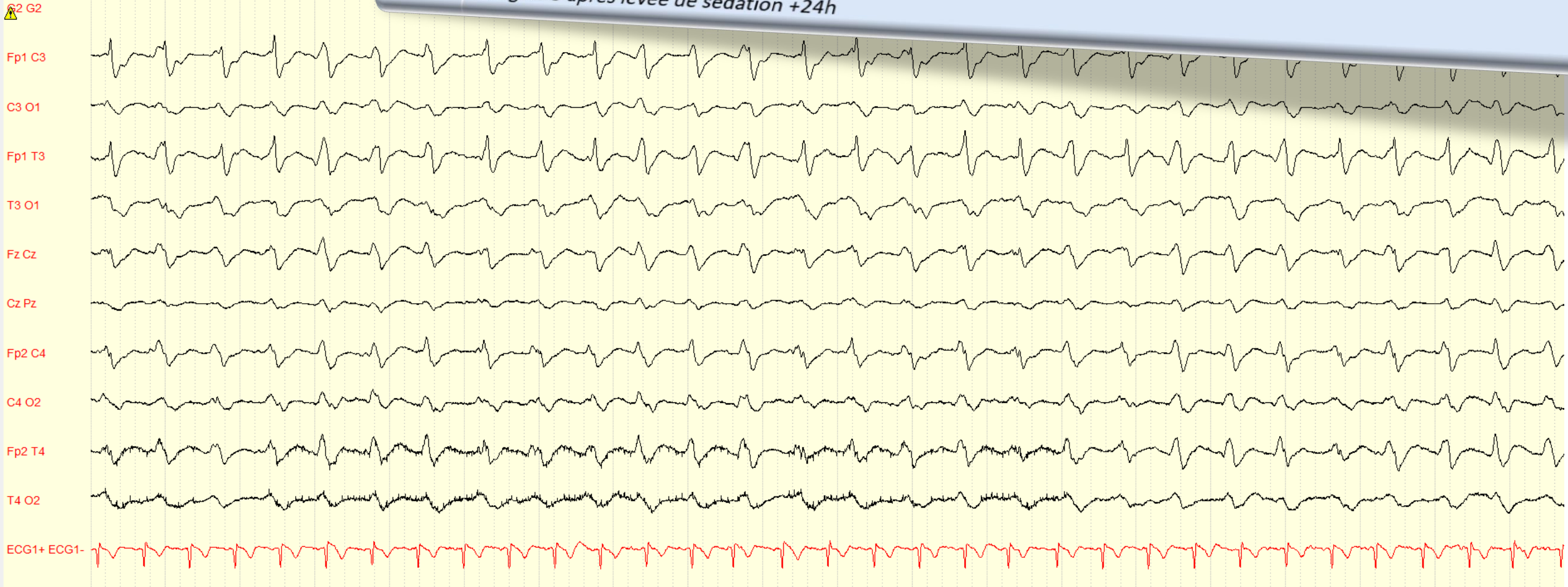
TRACE A+22H (arrêt tazocilline, réduction levofloxacine)



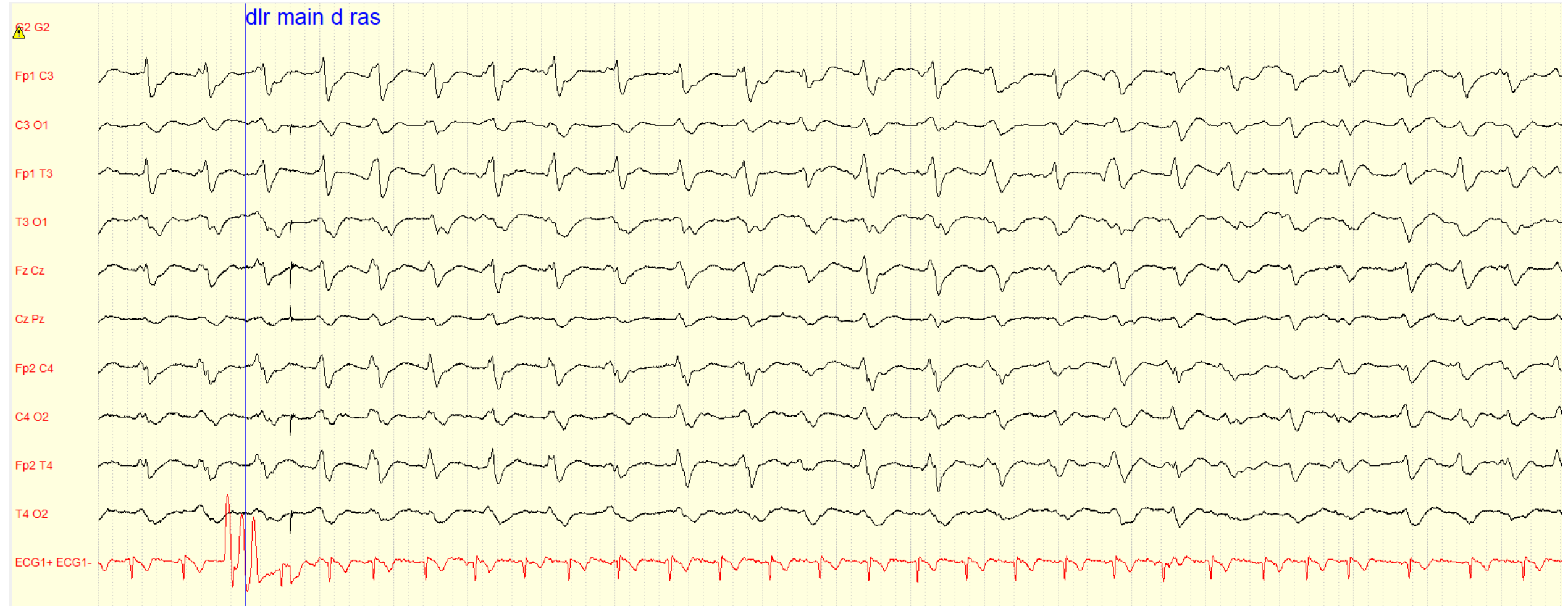
TRACE B1

1

Homme de 75 ans
Arrêt cardiorespiratoire avec no flow de durée inconnue. Réanimation sur place, transport et admission en réanimation
Glasgow 3 après levée de sédation +24h



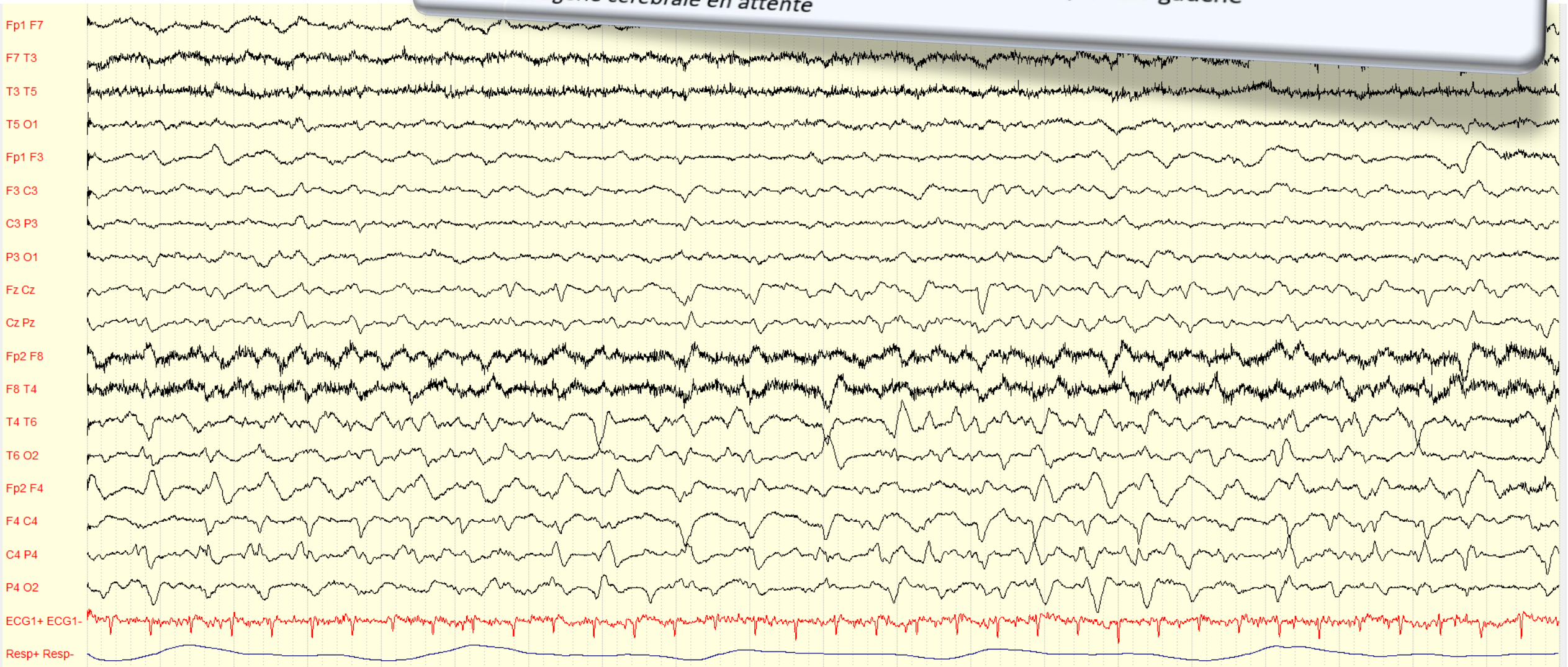
TRACE B2



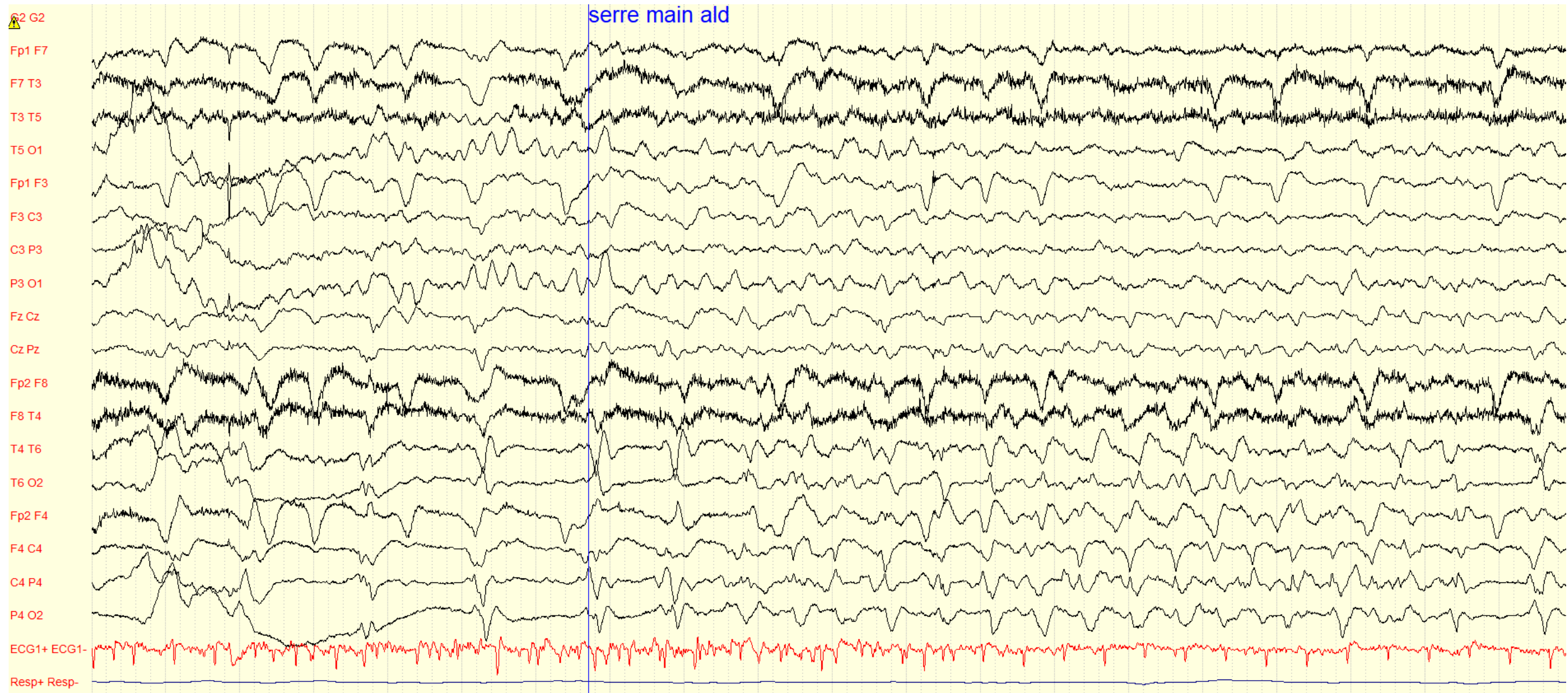
TRACE C1

2

Femme de 68 ans
Antécédent d'encéphalopathie carentielle liée à l'alcool
Mouvements anormaux involontaires du membre supérieur gauche
Imagerie cérébrale en attente



TRACE C2



A- Encéphalopathie toxique (confusion et myoclonies)

Rythme de fond de la bande alpha postérieure réactive à l'ouverture des yeux

Surchargé de bouffées de polypointes diffuses à prédominance antérieure

Toxicité des antibiotiques (pénicilline, C3G, qui sont antagonistes GABA)

B- Post-anoxique malin

Tracé de fond supprimé surchargé de complexes lents diffus périodiques à 1 Hz non réactif à la stimulation (GPD)

C- Processus lésionnel

Activité de fond asymétrique, plus lente à droite (mais thêta à gauche), avec une activité périodique hémisphérique droite prédominant en suprasylvien réactive à la stimulation (LPD)

= AVC